MEDICAL SCIENCES



Med
K7879

ÜBER

EIN SEHR JUNGES MENSCHLICHES EI

IN SITU

VON

PROF. DR. G. LEOPOLD,

GEHEIMER MEDIZINALRAT, DIREKTOR DER KGL. FRAUENKLINIK UND HEBAMMENLEHRANSTALT,
ORD. MITGLIED DES KGL. LANDES-MEDIZINAL-KOLLEGIUMS IN DRESDEN.

IV. BAND

DER ARBEITEN AUS DER KÖNIGLICHEN FRAUENKLINIK IN DRESDEN

Mit 16 lithographierten Tafeln.

LEIPZIG
VERLAG VON S. HIRZEL
1906

Verlag von S. Hirzel in Leipzig.

Pathologische Anatomie
der
weiblichen Sexualorgane
von
Dr. C. Gebhard
a. o. Professor für Geburtshilfe und Gynäkologie an der Universität zu Berlin.
Mit 200 zum Teil farbigen Abbildungen.
Preis geheftet 18 Mark, gebunden 20 Mark.

Uterus und Kind
von der ersten Woche der Schwangerschaft bis zum Beginn der Geburt und der Aufbau der Placenta.

Geburtshülflich-anatomischer Atlas
30 Tafeln enthaltend,
mit erläuterndem Text in deutscher oder französischer Sprache
und 5 Texttafeln.
Herausgegeben
von
Professor Dr. G. Leopold
Geheimer Medicinalrath, Director der kgl. Frauenklinik und ordentlichem Mitglied des kgl. Landes-Medicinal-Collegium in Dresden.
Preis für Atlas mit Text 120 Mark.

OPERATIONES TOKOLOGICAE

TABULAE XXX
IN USUM
STUDIOSORUM MEDICINAE
QUI IN OPERATIONIBUS PERPETRANDIS PHANTOMATE ADHIBITO EXERCENTUR

EDITAE
A
PAULO ZWEIFEL
ARTIS OBSTETRICIAE ET GYNAECOLOGIAE PROFESSORE PUBLICO ORDINARIO LIPSIENSI

Preis 36 Mark.

ÜBER

EIN SEHR JUNGES MENSCHLICHES EI

IN SITU

VON

PROF. DR. G. LEOPOLD,
GEHEIMER MEDIZINALRAT, DIREKTOR DER KGL. FRAUENKLINIK UND HEBAMMENLEHRANSTALT,
ORD. MITGLIED DES KGL. LANDES-MEDIZINAL-KOLLEGIUMS IN DRESDEN.

IV. BAND

DER ARBEITEN AUS DER KÖNIGLICHEN FRAUENKLINIK IN DRESDEN

Mit 16 lithographierten Tafeln.

UNIVERSITY
COLLEGE
LONDON

LEIPZIG
VERLAG VON S. HIRZEL
1906.

Published October 10, 1906. Privilege of copyright in the United States reserved under the Act approved March 3, 1905, by S. Hirzel, Publisher and proprietor of this work, at Leipzig (Germany).

Druck von August Pries in Leipzig.

5056.

Inhaltsverzeichnis.

	Seite
Einleitung	1—4
Überblick über den Aufbau des Eichens von Schnitt 1—160	5—29
I. Der Schleimhauthügel, welcher das Ei birgt, und die Decidua vera	30—38
II. Die Einbettung des Eies. Die Capsularis. Die Fibrindecke. (Gewebspilz Peters'.)	38—46
III. Die Eianlage und die Eikammer	47—50
IV. Der Trophoblast und die ihn umgebenden Bluträume. Der intervillöse Kreislauf	50—60
V. Das Syncytium	60—62
Figurenerklärung	63—66

68244163

WELLCOME INSTITUTE LIBRARY

Coll.	WelMOmec
Coll. No.	QS

Einleitung.

Das Eichen, welches dieser Arbeit zu Grunde liegt, stammt von einer jungen Selbstmörderin, die sich mit Phosphor vergiftet hatte. Sie wurde im pathologischen Institut des Friedrichstädter Krankenhauses in Dresden von Herrn Obermedizinalrat Prof. Dr. Schmorl seziert. Durch seine Liebenswürdigkeit bin ich in den Besitz des Uterus gekommen.

Da der Selbstmord den Gedanken an Schwangerschaft nahe legte wurde der Uterus noch im pathologischen Institut in seiner vorderen Wand der Länge nach aufgeschnitten, genau besichtigt und dann aufs sorgfältigste erst in Formalin, dann in steigend konzentriertem Alkohol gehärtet. Obwohl eine wiederholte und eingehende Besichtigung der Uterusschleimhaut mit der Lupe nirgends ein Eichen erkennen ließ, blieb doch die stark geschwollene, durch Furchen in Felder geteilte Schleimhaut, wie man sie nur bei Schwangerschaft zu sehen gewöhnt ist, sehr auffällig und war die Veranlassung, während der Härtung eine Lupenbesichtigung immer wieder vorzunehmen. Da blieb das Auge etwas unterhalb der Mitte der hinteren Corpuswand schließlich auf einem kleinen Pünktchen haften, welches, etwas heller als die Umgebung, in der Schleimhaut dicht oberhalb einer tieferen Furche lag.

Um dieses Pünktchen näher kennen zu lernen, wurde auf gut Glück ein im Geviert 1 cm langer Schleimhautwürfel mit anhaftender muscularis herausgeschnitten und nach genügender Härtung von dem Laboratoriumsdiener, Herrn Ernst Thomas, mit bekannter Sorgfalt in eine lückenlose Reihe von Schnitten (je 5 μ) zerlegt, welche mit Hämatoxylin-Eosin gefärbt wurden.

Die mittleren 160 Schnitte hatten von dem einen Rande bis zum andern ein sehr kleines Ei getroffen, dessen größter Durchmesser im Lichten 1,4 mm lang, 0,9 mm hoch und 0,8 mm breit war, also annähernd so groß, in der Länge um 0,2 mm kleiner als das von Peters beschriebene, dessen Durchmesser im Lichten 1,6 : 0,8 : 0,9 mm betrugen.

Anamnestisch war über die letzte oder erst ausgebliebene Menstruation der Selbstmörderin nichts festzustellen. Es ist daher nutzlos, sich in irgend

welchen Vermutungen zu ergehen. Es sollen nun im folgenden nur die bei der mikroskopischen Untersuchung gewonnenen Tatsachen festgestellt und, da das vorliegende und das von Peters[1]) beschriebene Eichen bisher die beiden einzigen vom Menschen beobachteten allerkleinsten und jedenfalls allerjüngsten Eier sind, zunächst mit den von Peters gefundenen Tatsachen verglichen werden.[2])

Die der Arbeit beigefügten Tafeln wurden von dem Maler Richard Seholz mit der größten Sorgfalt naturgetreu angefertigt, und muß daher ausdrücklich betont werden, daß von irgend welcher Schematisierung keine Rede sein kann.

Ihm sowohl wie der Verlagsbuchhandlung spreche ich für die ausgezeichnete Wiedergabe der Bilder und den Dienst, welchen sie damit der Wissenschaft erwiesen haben, den besten Dank hierdurch aus.

Zur Besprechung wird im folgenden kommen: 1. Die Decidua vera. 2. Die Einbettung des Eies mit der eventuellen capsularis sowie mit der Fibrindecke, welche über dem Ei auf der Schleimhaut liegt (Gewebspilz Peters'). 3. Die Eianlage und die Eikammer. 4. Der Trophoblast und die ihn umgebenden Bluträume. 5. Das Syncytium.

Eine Keimanlage, welche sich in dem Präparat von Peters vorfindet, wurde auf keinem Schnitte dieses neusten Eichens beobachtet.

Ob letzteres infolge der Phosphorvergiftung der Mutter durchweg als pathologisch anzusehen ist, muß so lange ganz dahingestellt bleiben, als nicht noch mehr Präparate aus so frühem Stadium vorliegen. Auch ist zu beachten, daß sich die Trägerin des Petersschen Eies ebenfalls vergiftet hatte, und zwar mit Kali causticum, einem scharfen Ätzmittel, welches die Schleimhäute der Unterleibsorgane in einen Zustand akutester Hyperämie zu versetzen vermag.

Auch verschiedene Eier, welche Marchand, Rossi Doria, Graf von Spee, van Heukelom, Mertens u. a. ihren Studien zu Grunde gelegt haben, können nichts weniger als normal oder tadellos erhalten bezeichnet werden. Die Ursache zur Sektion wird ja entweder Selbstmord sein oder eine akute Erkrankung durch Vergiftung oder eine interkurrente Erkrankung (wie Pneumonie, Verbrennung u. a.) oder eine Krankheit der Geschlechtsorgane, welche

[1]) Peters, Über die Einbettung des menschlichen Eies. Leipzig u. Wien. Deuticke 1899.

[2]) Auf die sehr kleinen, aber älteren, in jüngster Zeit von Graf v. Spee (Verh. d. Deutschen Ges. für Gynäkologie 1905, S. 421) und von Beneke (Mon. f. Geb. u. Gyn. B. XIX, S. 771) in Kiel bez. Königsberg demonstrierten, aber noch nicht ausführlicher beschriebenen Eichen wird in den folgenden Kapiteln, so weit als möglich, eingegangen werden.

die Entfernung des Uterus veranlaßte. Alle diese Ereignisse gehen aber selten am Uterus, noch dazu im Beginne der Schwangerschaft, vorüber, ohne in seinem Gefäßapparat nicht irgend welche Veränderungen hervorzurufen. Trotzdem werden in den betreffenden Uteri bezw. Eiern wohl immer einzelne Abschnitte sehr gut erhalten sein können.

Von den drei jungen Eiern z. B., welche von Marchand beschrieben wurden, hatte das erste eine ganz defekte Kapsel und war, vermutlich bei einer Ausschabung, verletzt worden. Das zweite Ei war ganz von Blut durchsetzt. Und doch trug Marchand kein Bedenken, diese recht mangelhaften Präparate zu bearbeiten, für die so schwierigen Fragen nach Trophoblast und Syncytium zu verwerten und, wenn auch mit aller Vorsicht, doch Schlüsse daraus zu ziehen.

Um mich nun über die Bewertung des vorliegenden Präparates auf alle Fälle zu vergewissern, legte ich mehrere Schnitte nicht nur meinem verehrten Kollegen Herrn Obermedizinalrat Prof. Schmorl, sondern auch Herrn Prof. Graf von Spee in Kiel vor, denen ich für die gütige Durchsicht der Präparate zu herzlichem Danke verpflichtet bin.

Namentlich letzterer hegte nicht die geringsten Zweifel über die gute histologische Erhaltung des Präparates, hob die wissenschaftlich hohe Bedeutung dieses neuesten Eichens hervor und betonte, daß die Blutfülle in der Umgebung der Implantationsstelle eines Eies in diesen Stadien immer sehr hervortrete. Auch das von Peters beschriebene Ei, welches vielleicht einen halben oder ganzen Tag älter sein mag, bietet beträchliche Füllung der Blutgefäße in unmittelbarer Umgebung des Eies dar. Man wird sich hierbei immer zu erinnern haben, daß während oder unmittelbar nach erfolgtem Eindringen des Eichens in die Schleimhaut eine mächtige Blutzufuhr zur Naturnotwendigkeit wird. Hierüber müssen freilich erst weitere Präparate jüngsten Stadiums, deren sich gewiß bald neue finden werden, nach und nach Aufschluß geben. Und solange diese nicht beschrieben sind, will es mir nicht begründet erscheinen, dem Einwurf einer durch die Phosphorvergiftung in unserem Präparat etwa hervorgerufenen geringeren Bewertung Raum zu geben.

Jedenfalls muß für die nachfolgende Betrachtung die Tatsache in den Vordergrund gestellt werden, daß das neueste von mir gefundene Eichen, ebenso wie das von Peters, von Graf von Spee in Kiel demonstrierte und das von mir in meinem Atlas (Uterus und Kind) beschriebene sehr kleine Eichen sich in der unversehrten Schleimhaut und in tadelloser Beschaffenheit in situ befand.

Bevor wir uns nun zu den einzelnen Kapiteln wenden, wird es das Verständnis sehr erleichtern, wenn über den Aufbau des Schleimhauthügels,

welcher das Ei birgt, zunächst ein allgemeiner Überblick gegeben wird. Dies geschieht in der folgenden Tabelle, welche von den Schnitten 1—160 nur das angibt, worauf es hauptsächlich ankommt.

Hieraus kann man z. B. am besten ersehen, daß die Fibrindecke (der von Peters so genannte Gewebspilz), welche die Kuppe des Schleimhauthügels bedeckt, aus zwei neben einander liegenden Fibrinanhäufungen besteht. Denn die eine ist zu verfolgen von Schnitt 10—68; dann ist sie fast verschwunden. Dann fängt die zweite bei Schnitt 75 wieder deutlich an und hört auf Schnitt 103 wieder völlig auf.

Das Gleiche gilt von den Drüsen und den Blutgefäßen. Der vorläufige Überblick gibt zunächst eine Vorstellung von dem enormen Reichtum an Drüsen und Kapillaren, von der Verdrängung der ersteren durch die Erweiterung und den Aufbruch der letzteren in das Nachbargewebe.

Schon aus diesem Überblick ergibt sich fast von selbst, daß die Eianlage ringsum von freien Bluträumen umschlossen ist.

Überblick
über den Aufbau des Eichens
von Schnitt 1 bis 160.

(Zur Orientierung sei hier bemerkt, daß die mikroskopischen Schnitte sämtlich mit der Richtung der Kuppe des Eihügels nach rechts eingebettet worden sind; wie in Fig. 2; so daß der Eingang zur Schleimhautfurche (*F*) von rechts her erfolgt. Hierdurch wird die immer wiederkehrende Bezeichnung von rechts und links im Präparat sofort verständlich.)

Schnittnummer	Schleimhauthügel, in dem sich das Ei befindet		Epithel darüber	Epithel darunter?
	Ohne Fibrindecke	Mit Fibrindecke		
1.	—	—	—	—
3.	—	—	—	—
4.	—	—	—	—
5. wie 1. u. 3.	—	—	An d. Schleimhautvorsprung, der nach und nach z. Eihügel wird, ringsum deutliches Epithel, teils als Mantel, teils in Schollen.	—
6.				
7.	Schleimhauthügel wird schon dicker.		Scholliges Epithel.	—
8.	—	—	Scholliges Epithel.	—
9.	—	—	Am Hügel zieht sich d. Oberflächenepithel, in das eine große Drüse mündet, wohlerhalten hin.	—
10.	—	Mit einem Male zeigt sich über dem Eihügel eine feine längliche Fibrindecke (Gewebspilz Peters'),	—	unter der eine Spur von Oberflächenepithel zu sehen ist.
11.	—	Vorhanden. Fibrindecke nimmt rechts an Dicke zu.	Über der Fibrindecke schollenartiges Epithel.	Unklar.
12.	—	Vorhanden.	—	—

Blutgefäße	Drüsen	Eianlage	Gezeichnet	Schnittnummer
In dem kleinen Höckerchen der Schleimhautoberfläche Kapillaren und Drüsen massenhaft; letztere allenthalben mit tadellos erhaltenem Epithel.		—	—	1.
Kapillaren schon bedeutend erweitert.	Drüsen wie in 1.	—	—	3.
Zahllose Kapillaren im Hökkerchen der Schleimhautoberfläche.	Stark erweiterte Drüsen mit tadellosem Epithel.	—	Fig. 3.	4.
„	„	—	—	5. wie 1. u. 3. 6.
Von Kapillaren und Blutung durchsetzt.	Drüsen in der Kuppe des Eihügels nirgends zu sehen. Mehr nach der Tiefe zu erweiterte Drüsenräume.	Hier erstes Anzeichen vom Sitz des Eies durch zerstreute Syncytiumzellen. Leukocytenhaufen.	—	7.
Im Hügel quergetroffne erweiterte Kapillaren und kommunizierende Bluträume, durchsetzt von Syncytiumzellen.	„	Zerstreute Syncytiumzellen und Leukocytenhaufen.	—	8.
Im Hügel Bluträume, deren Zwischenwände Fibrin enthalten.	Eine große Drüse mündet im Hügel auf dessen wohlerhaltenes Oberflächenepithel.	Zerstreute Syncytiumzellen. Hügelgewebe von freiem Blut etwas durchsetzt.	—	9.
Im Hügel konfluierende Gefäßräume,	—	durchsetzt von Trophoblastzapfen mit Syncytiumbelag.	Fig. 4. (Übersichtsbild)	10.
Kapillaren im Hügel erweitern sich.	Drüsen im Hügel und in seiner Umgebung zahlreich und deutlich.	Den inneren Blutraum im Eihügel umgeben bogenartig angeordnete Trophoblasten mit Syncytiumzellen.	—	11.
Bluträume wie in 11.	—	—	—	12.

Schnittnummer	Schleimhauthügel, in dem sich das Ei befindet			
	Ohne Fibrindecke	Mit Fibrindecke	Epithel darüber	Epithel darunter?
14.	—	Vorhanden.	—	—
15.	—	Vorhanden.	Epithelband auf der Fibrindecke.	Links unt. d. Fibrindecke bandartiges Oberflächenepithel, das sich naeh der Mitte zu unt. dem rechten mehr angesehwollenen Ende der Fibrindecke einsenkt, wie eine Drüsenmündung.
16.	—	Vorhanden.	—	An der Stelle von 15 mit der Einsenkung findet sich hier nur noch eine triehterartige Einsenkung von Gewebszellen mit Blutkörperchen.
17.	—	Vorhanden.	—	Noeh etwas triehterartige Richtung von Gewebszellen unter der Fibrindecke.
18.	—	„ Ist eine ganz strukturlose Masse.	—	Noch etwas Einsenkung bedeekt mit epithelähnlichen Zellen.
19.	—	„	—	Links unter der Fibrindecke Epithel. Trichterartige Einsenkung noeh vorhanden. In ihr bez. zwisehen ihr und der Fibrindeeke sehr zahlreiche Blutkörperchen.
20.	—	Vorhanden. Wird stellenweise durehsetzt von einzelnen, hier und da gehäuften Leukocyten; aueh finden sich einzelne sehr große Syneytiumzellen (aber kernlos) darunter.	—	Unter der Fibrindeeke ein langes epithelähnlieh Band, das höehst wahrseheinlich von den bis zur Fibrindecke dicht herantretenden Syncytiumausläufern stammt und Uternsepithel vortäuseht.

Blutgefäße	Drüsen	Eianlage	Gezeichnet	Schnittnummer
—	—	Trophoblasten mit Syncytiumausläufern. Dazwischen Blut bez. Gewebsräume, bez. Fibrin.	—	14.
Zwischen den erweiterten Kapillaren und Drüsen Deciduazellen.		Trophoblastzapfen mit Ausläufern.	Fig. 5.	15.
—	—	—	—	16.
—	—	An der Peripherie der Eihöhle Syncytiumzellen.	—	17.
Am Rande verschiedener Kapillaren Syncytiumzellen, zum Teil hervorgehend aus Endothelien.	—	—	—	18.
In Gleichem.	Zahlreiche langgestreckte und teils stark erweiterte Drüsen.	In Gleichem.	Fig. 6.	19.
—	—	Trophoblast mit Syncytiumausläufern; dringen vor bis unter die Fibrindecke.	—	20.

Schnittnummer	Schleimhauthügel, in dem sich das Ei befindet			
	Ohne Fibrindecke	Mit Fibrindecke	Epithel darüber	Epithel darunter?
22.	—	Vorhanden. Wird immer länger und liegt wie eine Raupe mit diekem kolbigem Ende (rechts) dem Eihügel an.	Schollenartiges Epithelband auf d. Fibrindecke.	Epithelähnliches Band unter der Fibrindecke von beiden Seiten kommend. Mit größter Wahrscheinlichkeit Syncytiumzellen.
23.	—	Im länglichen langgestreekten Teile bindegewebige Anordnung; Leukoeyten; im kolbigen Ende nur Fibrin. Zwischen diesen beiden Teilen, sowie naeh dem Eihügel hin massenh. rote Blutkörperehen.	Seholliges Epithelband auf der Fibrindecke.	Unter d. Fibrindecke lange Züge epithelähnlicher Zellen. Dieht bis an diese heran gehen die langgestreckten Syncytiumzellen mit großen Kernen, die vom Trophoblast herkommen.
24 u. 25.	—	Der langgestreckte Teil organisiert sieh immer mehr; der kolbige ist noch fibrinös und gewunden; wird aber aueh sehon von einzelnen weißen Blutkörperehen durehsetzt.	Scholliges Epithelband darüber.	In Gleichem.
26.	—	Die Fibrindecke wird immer länger und bekommt an dem einen (reehten) Ende eine knopfartige Verdickung, die von sehr vielen roten Blutkörperchen durehsetzt ist. Am linken Ende eine strukturlose Verlängerung. Demnaeh ist nur die Mitte organisiert.	Zerrissenes schollenartiges Band.	Wie in 23.
27.	—	Fibrindeeke sehr langgestreckt, am rechten Ende kolbig; ähnlich wie ein Corpus luteum gefaltet; in der Mitte der Falte Blutkörperchen. Das linke Ende wird durch einen Ausläufer, wie fließende Lavamasse, immer länger.	Schollenartiges Epithelband auf der Fibrindecke.	Epithelähnliches Band unter d. Fibrindecke. Namentlich unter dem langgestreckten linken Teil der Fibrindecke setzt sich das Band aus einzelnen Zellen mit deutl. Kernen zusammen, während darunter, parallel mit ihnen, die großen Syncytiumzellen zu sehen sind.
28 und 29 wie 27. 30.	—	Fibrindecke wie in 27. In der Falte vom kolbigen Ende Blut. An der Basis der Fibrindeeke Syncytinmkeulen mit vielen Kernen. In deren Nähe ein epithelähnliches Band.	—	Epithelähnl. Band links unter der Fibrindecke. Höchst wahrscheinlich zu den Syncytiumriesenzellen in Beziehung stehend.

Blutgefäße	Drüsen	Eianlage	Gezeichnet	Schnittnummer
Gefäße erweitern sich; ihre Wand wird dünner u. zerreißt. Blut tritt aus und dringt in die benachbarten Drüsen ein.	—	Eianlage mit Ausläufern zum ersten Mal sichtbar; ganz seitlich getroffen.	Fig. 7.	22.
Endothelien der Kapillaren vergrößert, enthalten große Kerne.	Drüsen seitlich am Ei fast der ganzen Länge nach sichtbar. Verschiedene andere von ausgetretenem Blut erfüllt.	Eianlage bekommt einen Ausläufer mit breitem Ende. Eihöhle von Blutung durchsetzt.	—	23.
„	„	Vielzackige Eianlage mit Trophoblastsprossen und Ausläufern, die sich in der Peripherie der Eihöhle verankern. Ausläufer mit Trophoblastkernen u. Syncytiummantel.	—	24 u. 25.
An der breiten Basis konfluieren die Gefäße immer mehr u. nehmen die vordringenden Trophoblastzapfen auf.	Links und rechts vom Ei ausgezeichnet erhalten, zum Teil von dem freien Blut aufgebrochen und erfüllt.	Eianlage noch größer und vielgestaltiger.	—	26.
Gegen die Eihöhle grenzen sich die konfluierenden Kapillaren durch bogenartig angeordnetes Fibrin ab.	„	Eianlage wie 26. Es gehen von ihr nach der Fibrindecke hin 5 Trophoblastzapfen ab mit Syncytiumausläufern. In der Umgebung der Eianlage Deciduazellen.	Fig. 8.	27.
—	—	Eianlage vielgestaltig, langgestreekt, etwas zusammengedrängt von freiem Blut. Von der Eianlage gehen Trophoblastzapfen mit Syncytiumausläufern auch nach dem kolbigen Ende der Fibrindecke hin, zwischen diesen Ausläufern freies Blut, ebenso wie in der Falte der Fibrindecke.	Schnitte 26—28. Fig. 9. u. Fig. 10. Schnitt 30 Fig. 11.	28 u. 29 wie 27. 30.

Schnittnummer	Schleimhauthügel, in dem sich das Ei befindet			
	Ohne Fibrindecke	Mit Fibrindecke	Epithel darüber	Epithel darunter?
31.	—	Zwischen Fibrindecke und Peripherie der Eihöhle mehrfache Syncytiumkeulen mit vielen Kernen.	—	—
32.	—	Zwischen Fibrindecke und benachbarter Grenzschicht viele Syncytiumriesenzellen.	Epithelband undeutlich.	Rechts unter der Fibrindecke ein Rest vermeintlichen Epithels.
33.	—	Vorhanden.	Unter und über der Fibrindecke keine epithelähnliche Reihe mehr.	
34.	—	" Syncytiumriesenzellen gehen bis zur Fibrindecke.	—	Fehlt.
35.	—	Vorhanden.	—	Nur an dem einen Ende unter d. Fibrindecke ca. 4 epithelähnl. Gebilde.
36.	—	Vorhanden. Langgestreckt mit kolbigem Ende.	—	Wird vorgetäuscht durch epithelähnlich gereihte Syncytiumzellen.
37.	—	Vorhanden. Langgestreckt mit kolbigem Ende, das wie ein dickes Fibrinband, ähnlich wie im Corp. lut., geschichtet erscheint.	Schollenartiges Band.	Unter d. kolbigen Ende ein epithelähnliches Band von Blutkörperchen umgeben.
38.	—	Der langgestreckte Teil der Fibrindecke ist hier, wie schon in einigen vorangehenden Präparaten, mehr gewebeartig. Der kolbige Teil mehr fibrinös. Doch fängt er schon an, sich mit Leukocyten zu durchsetzen.	—	—

Blutgefäße	Drüsen	Eianlage	Gezeichnet	Schnittnummer
—	—	Trophoblastzapfen. Mantel durch Blut abgehoben. Mantel besteht aus einer zweireihigen Schicht: Kernreihe mit Syncytiumbelag.	—	31.
—	—	Trophoblastzapfen mit Ausläufern ziehen nach der Peripherie hin, wo die Fibrindecke liegt. Abgehobener Mantel 2schichtig: Langhanszellen und Syncytiumbelag.	Fig. 12.	32.
—	—	Eianlage mit teilweis abgehobenem Mantel.	—	33.
—	—	—	—	34.
Sich auflösende Gefäße.	—	Trophoblastzapfen.	—	35.
—	—	Mesoblast und Ektoblast (Trophoblastzapfen und Syncytiumzellen) gehen unter der ganzen Fibrindecke längs der Eikammerwand hin.	—	36.
In der Umgebung des Eies lösen sich mit seiner Umfangzunahme immer mehr Gefäße auf.	Links und rechts umgeben das Ei zwei lange Drüsen. In der Mitte zwischen beiden tritt eine 3. Drüse, immer mehr sich erweiternd bis an das Ei heran, öffnet sich aber nicht in die Eikammer.	—	Fig. 14.	37.
—	In Gleichem.	Syncytiumzellen gehen bis in die Eiperipherie und täuschen hier Oberflächenepithel vor.	—	38.

Schnittnummer	Schleimhauthügel, in dem sich das Ei befindet		Epithel darüber	Epithel darunter?
	Ohne Fibrindeeke	Mit Fibrindecke		
39.	—	Vorhanden. Unter dem langen Ausläufer der Fibrindecke ein langes Blutgefäß, dessen eine Seite aus breiten gequollenen Zellen besteht, die vom Trophoblasten herkommen und in eine Syncytiumzelle übergehen.	Über d. kolbigen Ende raupenartiger Mantel.	—
40.	—	Der langgestreekte Teil der Fibrindecke enthält fast nur deutliches Gewebe. Der kolbige Teil (Fibrin) ist angeordnet genau wie im corpus luteum.	Über d. kolbigen Ende ein scholliges Band.	Unter d. kolbigen Ende vom Rande her ein epithelähnliches Band.
41 wie 40.	—	In Gleichem. Unter der ganzen Fibrindeeke ziehen große Syncytiumzellen hin.	—	—
42.	—	Unter dem kolbigen Ende Syncytiumriesenzellen.	—	—
43.	—	Der kolbige Teil der Fibrindeeke durchsetzt sich mehr mit Leukocyten.	—	—
45.	—	Die unter der Fibrindeeke in Reihe angeordneten Syncytiumzellen sind bedeutend größer geworden.	—	—
47.	—	Vorhanden.	—	—
49.	—	Vorhanden.	—	Unter der Fibrindeeke langgestreekte Syncytiumzellen, die Oberflächenepithel vortäuschen könnten.
51.	—	Das kolbige Ende wird kürzer und runder.	—	Unter ihm wie bisher langgestreckte Syncytiumzellen.

Blutgefäße	Drüsen	Eianlage	Gezeichnet	Schnittnummer
—	Linke Drüse mit breiter Mündung. Rechte Drüse umgibt langgestreckt das ganze Ei. Die mittlere, welche bis zum Ei geht, löst sich immer mehr auf und füllt sich immer mehr mit Blut.	—	Fig. 13.	39.
—	—	Vom Trophoblast geht ein Zug langgestreckter Syncytiumzellen zu dem epithel(?)ähnlichen Zug am Rande unter dem kolbigen Ende.	—	40.
—	—	Wie in 40.	—	41 wie 40.
—	—	Mantel mit Syncytiumkuospen.	—	42.
—	—	—	—	43.
—	Die beiden Drüsen links und rechts vom Ei sind fast der ganzen Länge nach bis zur Mündung sehr gut zu verfolgen.	Mantel zweireihig.	—	45.
—	—	Trophoblastzapfen mit Ausläufern. Von dem Ei liegt ein breites Stück, wie der Kopf eines Pilzes, flach der Eiperipherie, unter der Fibrindecke an. An der Berührungsstelle ist ein doppelter Zellmantel (Langhanszellen und Syncytium) deutlich zu sehen. Hier wie in 48 sieht mau große, vom Trophoblast herkommende Ausläufer mit Mantel, welche sich in der Eiperipherie verankern.	Fig. 16.	47.
—	—	Ausläufer mit Mantel, welche sich verankern (Schnitt 50.)	—	49.
In der Peripherie des Eies, nach der Mitte der mucosa uteri hin, ein enorm erweitertes Blutgefäß.	—	Eianlage mit Ausläufern wie bisher.	—	51.

Schnittnummer	Schleimhauthügel, in dem sich das Ei befindet		Epithel darüber	Epithel darunter?
	Ohne Fibrindeeke	Mit Fibrindeeke		
52.	—	Unter der Fibrindecke enorme Syncytiumzellen.	—	—
53.	—	Die Fibrindecke schiebt sich immer mehr zusammen. (Fast noch strukturlos.) Riesensyncytiumzellen darunter.	—	—
54.	—	Das kolbige Ende dicker und runder. Unter ihm, von der kolbigen Seite her, geblähte Syncytiumzellen mit vielen Kernen.	—	—
55 u. 56.	—	Unter der Fibrindeeke nehmen die Syncytiumzellen immer mehr zu.	—	—
57.	—	Unter der Fibrindeeke ziehen sich Syncytiumzellen, größere und kleinere, der ganzen Länge nach hin.	Über d. kolbigen Fibrindecke ein schollenartiges Epithelband.	—
58 u. 59.	—	Fibrindecke zusammengeschoben, verkürzt und verdickt wie der Knopf von einem Deckel. Darunter Syncytium.	—	—
60.	—	Die Fibrindecke zeigt jetzt einen fast strukturlosen kurzen Knopf mit abgeflachter Spitze; der übrige Teil der Fibrindecke zu Gewebe organisiert. Unter dieser Deeke vermehren sieh die Syncytiumzellen immer mehr.	—	—
61 u. 62.	—	Zwisehen diesen Syncytiumzellen bemerkt man Trophoblastzellen.	—	—
63.	—	Das kolbige Ende wie ein Knopf. Unter der Fibrindecke Syncytiumreihen, die fast bis zum äußeren Rande der Decke gehen.	—	—

Blutgefäße	Drüsen	Eianlage	Gezeichnet	Schnittnummer
—	—	Ektoblastband mit Langhanszellen und Syncytium. In der Eianlage eigentümlich angeordnete Zellen. Embryonalanlage?	Fig. 26.	52.
—	—	Eianlage liegt (wie in 47) wie ein Pilzkopf deutlich der Eiperipherie an, mit zweireihigem Mantel.	—	53.
Das enorm erweiterte Blutgefäß wie in 51.	—	Trophoblastzapfen mit Syncytiumankern in der Eiperipherie.	—	54.
—	—	—	—	55 u. 56.
Erweiterte Kapillare.	In prachtvoller Anordnung, zum Teil wohl erhalten, teilweis in Auflösung durch die zusammenfließenden Blutgefäße. Enorm erweitertes Blutgefäß wie in 51 noch vorhanden.	Die Eiweißmasse in der Eianlage durch geringe Blutung in die Eihöhle zusammengeschoben, fadenartig geronnen; wie ein feinstes Netzwerk.	—	57.
—	Links und rechts vom Ei Drüsen mit Öffnungen.	Eianlage mit Trophoblastzapfen und Syncytiumausläufern.	—	58 u. 59.
Das enorm erweiterte Blutgefäß wird durch hindurchziehendes Deciduagewebe in 3 Räume geteilt.	—	Eianlage mit Trophoblastzapfen und -Ausläufern; s. Syncytiumbekleidung.	Fig. 17. Fig. 27.	60.
—	Die 2 Drüsen links und rechts ausgezeichnet sichtbar.	Eianlage wie in 60.	—	61 u. 62.
—	In Gleichem.	Eianlage mit Trophoblast und Ausläufern.	Fig. 18.	63.

Schnittnummer	Schleimhauthügel, in dem sich das Ei befindet			
	Ohne Fibrindecke	Mit Fibrindecke	Epithel darüber	Epithel darunter?
65 u. 66.	—	Das kolbige Ende (der Knopf) flacht sich immer mehr ab.	—	—
67 u 68.	—	Der Knopf verflacht sich immer mehr, ist in 68 kaum noch zu sehen. Unt. ihm Syncytiumlager.	—	—
69.	—	Der Knopf nur noch eine kleine strukturlose, fibrinöse Erhöhung. Syncytiumlager darunter.	—	—
70—73.	—	Knopf wie in 69. Darunter Syncytium, welches Uterusoberflächenepithel vortäuscht.	In 73 ein schollenartiges Epithelband.	—
74.	—	Knopf wie in 73.	Wie in 73.	—
75.	—	Die fibrinös-strukturlose Masse, die bisher nur noch ein winziger Knopf war, wird wieder länger und liegt langgestreckt der zu Gewebe organisierten ursprünglichen Fibrindecke auf.	—	—
76—79.	—	Die fibrinös-strukturlose Masse wird immer länger. Syncytium läuft unter der Masse hin.	Auf ihr ein scholliges Epithelband.	Täuscht Uterusoberflächenepithel vor.
80.	—	Die strukturlose Masse nimmt an Länge immer mehr zu und wird ähnlich wie früher (s. Schnitt 10—25).	Auf ihr ein epithelähnliches Band.	—
81.	—	—	—	—
82 u. 83.	—	—	—	—
84.	—	Fibrindecke mit Band darüber versehen.		Einzelne Zellen (Epithel?) darunter.

Blutgefäße	Drüsen	Eianlage	Gezeichnet	Schnittnummer
—	—	—	—	65 u. 66.
—	Drüsen rechts und links deutlich.	Eianlage nach dem Eihügel hin mit Spitzen und Trophoblast.	—	67 u. 68.
—	Drüsen links deutlich; rechts mehr verdrängt.	Eianlage mit prachtvollen Trophoblastzapfen und Ausläufern mit Syncytium.	Fig. 19.	69.
—	In Gleichem.	In Gleichem.	—	70—73.
—	—	In der Umgebung des Eies sehr viele zerstreute Syncytiumzellen.	—	74.
—	In Gleichem.	Eianlage mit Trophoblastzapfen.	Fig. 20.	75.
—	—	—	—	7679.
—	In Gleichem.	In Gleichem.	Fig. 21.	80.
—	—	Vielgestaltig und zusammengedrängt durch Blutung zw. Eianlage und abgehobenem Ektoblast. Letztere in vielfachen, stachelartigen Vorsprüngen angeordnet. Trophoblastzapfen.	(Übersichtsbild d. ganzen Eies.)	81.
—	—	Große Trophoblastzapfen mit Syncytiumausläufern bis zum Rande und den Gefäßrändern gehend.	—	82 u. 83.
—	—	Sehr deutliche Trophoblastzapfen mit Syncytium. In der Peripherie der Eihöhle große Syncytiumzellen.	—	84.

Schnittnummer	Schleimhauthügel, in dem sich das Ei befindet		Epithel darüber	Epithel darunter?
	Ohne Fibrindecke	Mit Fibrindecke		
85.	—	—	—	—
86 u. 87.	—	Die Fibrindecke wird länger und bekommt wieder an der rechten Seite eine kolbige Verdickung.	Epithelkette darüber weglaufend.	Unter der Fibrindecke eine Zellkette (Epithel?). Am Rande rechts eine seitl. verzogene Drüse. Blut hereingebrochen.
88.	—	Fibrindecke größer. Nach dem Epithelband (4. Rubrik) kommt eine feine Fibrinschicht; dann langgestreckte Syncytiumzellen und teilweis in einer Flucht mit diesen der Trophoblast.	Epithelband über ihm sehr lang.	Unter ihm zerrissenes Epithelband aber besser erhalten.
89.	—	Vorhanden.	—	Unter der Fibrindecke ein scheinbarer Epithelmantel.
90—92.	—	Langgestreckt.	Vorhanden.	Vorhanden? Dicht darunter Syncytiumknospen.
93.	—	Größer.	Epithelschollen über und unter dem Fibrinstreifen.	
94.	—	Deutlich.	—	—
95 u. 96.	—	In Gleichem.	Vorhanden.	Vorhanden.

Blutgefäße	Drüsen	Eianlage	Gezeichnet	Schnittnummer
Zwischen der Eihöhle und der nächstliegenden langen Drüse rechts lösen sich immer neue Kapillaren auf.	Die große Drüse links vom Ei geht bis zum Rand. Die rechte Drüse geht im Bogen fast sichtbar bis zum Ende. Die mittlere Drüse verliert sich, je näher der Eiperipherie.	—	—	85.
Sich auflösende und konfluierende Randkapillaren. — Auch vom Endothel der Gefäße am Eihöhlenrand wuchern Zellen m. dem Ansehen von Syncytiumzellen.	Lange Drüse rechts und links. Die mittlere geht nicht ganz bis zum Ei.	—	—	86 u. 87.
—	—	Der Ausläufer eines langen Trophoblastzapfens dringt strahlig mehr zu einem Gefäß vor.	—	88.
—	—	Von einem Trophoblastzapfen dringt Syncytium im nächstliegenden Gefäß weiter vor. Dieses vereint sich nach Wandschwund mit dem benachbarten. Sehr starke Syncytiumklumpen an einer anderen Stelle.	—	89.
—	Die drei Drüsen wie in 86 und 87.	Lange Trophoblastzapfen mit Syncytium am Ende. Verankert sich am Rande. Syncytium frißt ein Gefäß an. Ebenso wird die Gefäßgruppe am Rande in der Ecke von 2 Syncytiumausläufern angefressen.	Fig. 28.	90—92.
Am Rande sich auflösende Gefäße.	Die Drüse rechts der ganzen Länge nach bis zur Mündung sichtbar. Ebenso die linke. Die mittlere Drüse verliert sich.	Langer Trophoblastzapfen durch Syncytium verankert.	Fig. 22.	93.
—	Mittlere Drüse verliert sich am Eirand immer mehr.	Mesodermanlage deutlich und vielgestaltig. Große Trophoblastzapfen, am Rande mit Syncytiummantel, verankern sich an der Eiperipherie.		94.
—	Mittlere Drüse am Eirand mit großem palisadenartigem Epithel.	Trophoblast am Eirand (bei der Fibrindecke) mit 2 spangenartigen Zapfen und zwischenliegendem Blut.	Fig. 23.	95 u. 96.

Schnittnummer	Schleimhauthügel, in dem sich das Ei befindet			
	Ohne Fibrindecke	Mit Fibrindecke	Epithel darüber	Epithel darunter?
97 u. 98.	—	Fibrindecke eingesunken in das darunter liegende Gewebe.	Schollenartiges Epithelband.	Epithelband.
99.	—	Fibrindecke langgestreekt.	Ebenso.	Schollenartiges Epithelband.
100.	—	Vorhanden.	Fibrinstreifen überzogen von Epithelschollen.	Ebenfalls darunter.
101.	—	Fibrindecke eingesunken. Links seitlich von ihm Epithelschollen.	—	Epithel(?)-schollen unter dem Fibrinstreifen.
102.	—	Kleine fibrinöse Erhöhung.	—	Unter der fibrin. Erhöhung Streifen von Epithel(?).
103.	Von Fibrindeeke nichts mehr zu sehen.	Höehstens eine winzige Andeutung davon.	—	Schollenartige kurze Bänder (Oberflächenepithel?).
104 u. 105.	Keine Fibrindeeke vorhanden.	—	—	—
106 u. 107.	In Gleiehem.	—	Oberfläehenepithel leidlieh erhalten, z. T. schollig.	—
108.	In Gleiehem.	—	—	—
110 u. 111.	In Gleichem.	—	—	—

Blutgefäße	Drüsen	Eianlage	Gezeichnet	Schnittnummer
—	Mittlere Drüse hat nahe dem Ei immer größere Epithelien, die sich nach dem Ei zu verlieren. Rechts: 2 Drüsen, links 1—2 Drüsen.	Trophoblastzapfen mit Syncytium.	—	97 u. 98.
—	Drei Drüsen.	Drei Trophoblastzapfen mit Syncytium.	—	99.
—	Drei Drüsen. Die mittlere löst sich auf.	Trophoblastzapfen. Syncytium geht bis an den Rand.	—	100.
—	Drei Drüsen.	Prachtvolle Trophoblastzapfen.	—	101.
—	Die mittlere Drüse geht deutlich bis zum Ei heran.	Trophoblastzapfen gehen beinahe bis zum Eirand. Syncytiumknospen bis unt. den Rand der fibrin. Erhöhung.	—	102.
—	Die mittlere Drüse weniger gut sichtbar.	Trophoblast und Syncytium gehen heran bis zu dem schollenartigen Band unter der ersten Andeutung der Fibrindecke.	—	103.
—	Die mittlere Drüse geht fast bis zum Ei heran.	—	Fig. 24.	104 u. 105.
—	Zwei neue Drüsen am Rande eines erweiterten Gefäßes.	Trophoblastzapfen mit Syncytium und Riesenzellen.	—	106 u. 107.
—	Das Ende einer großen langen Drüse, die sich in den nächsten Schnitten immer deutlicher in ihrer ganzen Länge darstellt, sehr klar.	Trophoblastzapfen.	—	108.
Kapillarräume.	Drüse sehr deutlich, nur die Mündung undeutlich geworden. — Andere Drüsen mit Epithelien, durch Blutung aufgelöst.	Syncytiumknospen.	—	110 u. 111.

Schnittnummer	Schleimhauthügel, in dem sich das Ei befindet.			
	Ohne Fibrindecke	Mit Fibrindecke	Epithel darüber	Epithel darunter?
112.	Keine Andeutung von Fibrinknopf oder -decke.	—	—	—
113.	desgl.	—	—	—
114—116. 117 u. 118.	desgl.	—	—	—
119.	—	Eine Spur von Fibrinauflagerung wieder vorhanden.	—	—
121 u. 122.	Keine Fibrinauflagerung außer am Eihügel.	—	—	—
123 u. 124.	desgl.	—	—	—
125—128.	—	—	—	—
129—131.	—	—	—	—
132.	—	—	—	—
133.	—	—	—	—

Blutgefäße	Drüsen	Eianlage	Gezeichnet	Schnittnummer
—	Mündung der Drüse verschwindet. In einer mit Blut gefüllten Drüse sind die Epithelien gequollen, zum Teil vergrößert und abgehoben.	Syncytiumknospen.	—	112.
—	Eine Randdrüse wird undeutlich. Nahe am Eipol enthält eine stark erweiterte Drüse mit deutlichem Epithel viel Blut.	—	—	113.
Erweiterte Kapillaren umgeben das Ei.	Eine große lange Drüse dicht am Ei.	Syncytiumanker.	—	114—116. 117 u. 118.
—	Zwei Drüsenöffnungen an der Eispitze.	Feinste Zapfen verankern sich an der Peripherie.	—	119.
Kavernöse Bluträume in der Peripherie des Eies.	Eine Drüsenöffnung.	Zwischen den kavernösen Bluträumen bogenartig angeordnetes Syncytium.	—	121 u. 122.
Kavernöse Bluträume um das Ei herum.	Zwei Drüsenöffnungen nahe der Spitze des Eihügels.	—	—	123 u. 124.
In der Umgebung des zentralen Blutraumes eröffnen sich viele Kapillaren.	Drüse rechts vom Ei, sich lang hinziehend an erweiterten Kapillaren, mit deutlicher Mündung.	Das Innere des Eies von Blut erfüllt. Dieses eingeschlossen von bogenartig angeordneten Syncytiumzellen.	—	125—128.
Eine Menge Kapillaren eröffnen sich an der Stelle, wo sich bisher der Kern der Eianlage befand, und brechen hier in noch erkennbare Drüsen ein.	Drüsen wie in 132.	Syncytiumzellen werden etwas weniger.	—	129—131.
—	In der Peripherie des Eihügels sieht man sehr klar und deutlich vier große Drüsen teils an der Mündung, teils im mittleren Verlaufe a. aufgelöst in Kapillaren, b. im Ganzen leidlich verfolgbar, c. nicht mehr gut zu sehen, d. Öffnung nicht mehr zu sehen, nach innen deutlicher in Erweiterung begriffen.	Immer noch viele Syncytiumzellen mit großen starkgefärbten Kernen.	—	132.
Kapillaren brechen in Drüsen ein.	—	Syncytiumzellen mit großen Kernen.	—	133.

Schnittnummer	Schleimhauthügel, in dem sich das Ei befindet		Epithel darüber	Epithel darunter?
	Ohne Fibrindecke	Mit Fibrindecke		
134—136.	—	—	—	—
137—139.	—	—	—	—
140.	—	—	—	—
141.	—	—	—	—
142 u. 143.	Der Schleimhauthügel, auf dem sich nirgends eine Fibrindecke vorfindet, zeigt in der Mitte nur einzelne konfluierende Bluträume, sonst prachtvolle Drüsen und zahllose Blutgefäße.		—	—
144 u. 145.	—	—	—	—
147.	—	—	Reste von Oberflächenepithel.	—
151.	Im Eihügel durch Septen getrennte Bluträume.		—	—
152.	—	—	—	—
154 u. 155.	—	—	Oberflächenepithel über dem Eihügel vorhanden.	—

Blutgefäße	Drüsen	Eianlage	Gezeichnet	Schnittnummer
Zwischen den Bluträumen Syncytiumzellen.	—	Syncytiumzellen werden etwas spärlicher.	—	134—136.
Auflösung von Gefäßen und Einbruch derselben in Drüsenräume.	—	—	—	137—139.
Gefäßendothelien zeigen zum Teil starke Kerne; auch parallel mit diesen liegen einzelne unmittelbar an den Gefäßen.	—	—	—	140.
In der Umgebung der Kapillaren viele Syncytiumzellen.	—	—	—	141.
Stark erweitert.	4 große Drüsen ziehen durch den Eihügel, aber viel deutlicher sichtbar als wie 132. a. stark gewunden; b. mehr langgestreckt; c. und d. mit deutlichen Mündungen.	In der Mitte des Hügels viele Syncytiumzellen und Leukocytenhaufen.	Fig. 25.	142 u. 143.
Konfluierende Bluträume mitten im Eihügel.	Drüsenöffnungen und -räume.	In der Umgebung der zentralen Bluträume einzelne Syncytiumzellen und Leukocytenhaufen.	—	144 u. 145.
Erweiterte und konfluierende Kapillaren im Eihügel.	Drüsen in Erweiterung. Dazwischen einzelne Leukocytenhaufen.	—	—	147.
Kapillaren in starker Erweiterung. In der Umgebung beider sind viele Deciduazellen.	Drüsen ebenso.	—	—	151.
In den mehr zentral gelegenen Bluträumen noch einzelne sehr große Syncytiumzellen mit stark gefärbten Kernen.	—	—	—	152.
Zentrale Bluträume und mit diesen kommunizierende Kapillaren.	—	—	—	154 u. 155.

Schnittnummer	Schleimhauthügel, in dem sich das Ei befindet		Epithel darüber	Epithel darunter?
	Ohne Fibrindecke	Mit Fibrindecke		
156.	Im Eihügel Fibrinzüge mit größeren Kernen.		—	—
158.	Im Eihügel sieht man nur noch eine Abgrenzung mehr zentral gelegener Bluträume wie durch bogenartig angeordnete Zellen.		—	—
160.	Eihügel nur mit mächtigen Kapillaren versehen.		Uterusoberflächenepithel vorhanden.	—

Blutgefäße	Drüsen	Eianlage	Gezeichnet	Schnittnummer
157: Zentrale größere Bluträume.	Links und rechts Drüsenräume, zum Teil mit Blut gefüllt.	—	—	156
—	—	—	—	158
Erweiterte Kapillaren.	Zahlreiche Drüsen.	—	—	160

I.

Der Schleimhauthügel, welcher das Ei birgt, und die Decidua vera.

Die Schleimhaut, welche das corpus uteri auskleidet, ist am fundus und an der vordern Wand ungefähr 5 mm, in der Mitte der hinteren Wand aber ungefähr 8 mm hoch und, wie schon in der Einleitung erwähnt, von zahlreichen, unregelmäßigen tieferen Furchen durchzogen, welche die ganze Schleimhaut in Felder einteilen. Nach dem innern Muttermund hin (Taf. I. Fig. 1. o. i.) wird die mucosa plötzlich niedriger, nimmt hier den bekannten Charakter der plicae palmatae an und ist nur noch 2—4 mm hoch. Da die mucosa uteri bekanntlich keine submucosa hat, setzt sie sich ganz scharf, scheinbar ohne jede Vermittlung, von der angrenzenden muscularis ab. (Fig. 2. g.) Man braucht nur einen beliebigen, aber feinen Schnitt, welcher mucosa und muscularis im Zusammenhang getroffen hat, gegen das Licht zu halten, so fällt die scharfe Abgrenzung am schwangeren, wie nicht schwangerem Uterus sofort in die Augen. Trotz dieser scharfen Gewebsgrenze ist die Verbindung von mucosa und muscularis eine innige. Denn zwischen die an der Grenze sich aneinander reihenden quer- oder schräggetroffenen Muskelbündel, welche eine trichterartige Vertiefung bez. Lücke zwischen sich haben, sind die blinden Enden der Uterindrüsen mittels feinsten Bindegewebes eingefügt.

Auf Fig. 1. stellt der mit Ei bezeichnete etwas hellere, feine Punkt die Einpflanzungsstätte des kleinen Eichens dar. Es liegt in einem, ganz wenig vorspringenden Schleimhauthügel, nahe dem Hügelabhang, der sich in eine breite ziemlich tiefe Furche verliert (s. Fig. 2. a—2. c.; Fig. 23. Schnitt 94—96).

Auf den ersten c. 10 Schnitten ist der Hügel eine etwas spitz vorspringende, horizontal gelagerte Schleimhautleiste (s. Fig. 2 a. h.), welche, wie man unter dem Mikroskop sieht, an der Spitze abgestumpft und der ganzen Länge nach von einer Drüse durchzogen ist. Diese ist in ihrer Mitte erweitert und gefaltet; allenthalben aber von ausgezeichnet erhaltenem würfelförmigen Epithel ausgekleidet.

Nach und nach wird der Hügel runder (Fig. 2. b. h.) mit scharfer Furche an seiner rechten Seite. Diese Form behält er nunmehr fast auf allen Schnitten bei, bis er zuletzt (Schnitt 160) eine mehr kolbige Verdickung angenommen hat (Fig. 2. c. h.), an deren rechter Kante die Furche etwas niedriger ist und mehr senkrecht verläuft.

Man könnte nun auf den Gedanken kommen, daß das Ei infolge seiner Einbettung diesen Hügel hervorgerufen habe. Die weitere Schilderung wird aber zeigen, daß der Hügel nur ein Teil, und zwar der Randwulst eines mucosa-Feldes oberhalb einer Furche ist, welchen das Ei zu seiner Einbohrung benutzt hat.

Da es sich auch hier, wie bei dem Eichen von Peters, mit der allergrößten Wahrscheinlichkeit um eine Eingrabung handelt, so ist die Eikammer auch allenthalben von Decidua vera umgeben, deren Gewebszüge sich auch über die nach dem cavum uteri hinsehende Eikuppe in schmalen Lagen hinziehen. Trotz dieses Verschlusses liegt aber über der Eikuppe doch noch eine aus zwei Lagern oder zwei flachen Knöpfen bestehende Fibrindecke. Während also bei Peters der „Gewebspilz“ den Verschluß des an seiner Kuppe noch freien Eies versorgt, ist hier die Eikammer so gut wie geschlossen, gleichwohl liegt aber auch hier auf der Eikuppe ebenfalls noch eine Fibrindecke auf.

Wenden wir uns nun zu der Zusammensetzung des Schleimhauthügels, so wird unsere Aufmerksamkeit gefesselt von dem Decidualgewebe, den Drüsen und Blutgefäßen, sowie von der Eikammer und der ihr außen anliegenden Fibrindecke. Da die Beschreibung der beiden letzten im nächsten Kapitel folgen wird, so möge hier nur das umschließende Gewebe Besprechung finden.

Es bedarf wohl keiner Erwähnung, daß, je jünger ein Ei, um so eher sich bestimmte Aufschlüsse über die Entstehung einzelner Gebilde erwarten lassen, so namentlich über die Deciduazelle, das Syncytium, die intervillösen Räume u. a.

Wenn irgend noch ein Zweifel darüber bestanden haben sollte, daß die Deciduazelle lediglich eine hypertrophierte Bindegewebszelle der Uterusschleimhaut ist und mit Leukocyten nichts zu tun hat, so kann sich Jeder von dieser Tatsache hier überzeugen. In der Umgebung der Eikammer ist die Schleimhaut etwas gequollen, wie ödematös durchtränkt. Große Bindegewebszellen mit langen Fortsätzen bilden ein zierliches Netzwerk. In ihnen liegen große Kerne, die zum Teil den Zellkörper fast ganz ausfüllen. Einzelne Zellen enthalten auch zwei Kerne, doch ist es mir, ebensowenig wie Peters (l. c. S. 15) gelungen, Kernteilungsfiguren zu beobachten. In der Nähe von Kapillaren und größeren Blutgefäßen, welche selbst enorm erweitert sind und sich vielfach im Zustande des Aufbruches befinden, liegen zwischen den Deciduazellen zerstreut eine Menge roter Blutkörperchen. Dadurch wird, allerdings in ganz erhöhtem Maße, das Bild der Blutfülle und Blutdurchsetzung der Schleimhaut hervorgebracht (vergl. hierzu Fig. 25 Schnitt 142), wie wir sie von der Menstruation

her aus den Darstellungen und Abbildungen des Verf.,[1]) später von Gebhard[2]) und neuerdings von Sellheim[3]) kennen.

Zwischen Drüsen und Blutgefäßen verläuft nun das Deciduagewebe teils in feinen und gröberen Zügen, teils in Form von ausgespannten Netzen, so daß von einer Trennung der decidua in eine compacta und spongiosa noch nicht gesprochen werden kann. Denn man begegnet dickeren Lagern zusammengedrängter Deciduazellen- und balken ebensowohl in den tieferen, wie in den höheren Teilen der Schleimhaut.

Bemerkenswert ist der Reichtum von Drüsen und deren Verlauf. In den zu beiden Seiten der Eikammer geführten Schnitten (1—30 und 120—160) lassen sie sich teilweise der ganzen Länge nach bis zu ihrer Mündung in das cavum uteri verfolgen (Fig. 3. Schnitt 4. Fig. 25. Schnitt 142). An der Mündung und im mittleren Verlauf sind sie oft stark erweitert, in der Wandung gefältelt, so daß kleine und größere Wellen wie Papillen in die Lichtung der Drüse vorspringen und ihr das Aussehen wie bei beginnendem Adenom verleihen. Durchweg sind diese Drüsen in den tieferen Partien mit tadellosem Zylinderepithel ausgekleidet, das sich aber immer deutlicher zu Würfelepithel verflacht, je mehr die Drüsen sich dem Boden oder der Peripherie der Eikammer nähern.

Da die letztere, wie wir später sehen werden, von Bluträumen gebildet wird, so ist deren weitere Umgebung von Blutaustritten in das Deciduagewebe durchsetzt, wie es z. B. Figur 25 (Schnitt 142) zur Darstellung gebracht hat (Taf. XV. bl.). Infolge dieser Schleimhautblutung sind auch die Drüsenräume in der unmittelbaren Nähe der Eikammer von roten Blutkörperchen erfüllt und stellenweise in voller Auflösung begriffen, genau so, wie wir es von der Menstruation her kennen.[4]) Ihre Epithelien bröckeln von der Wand ab und verlieren sich zwischen den Blutkörperchen. Das zarte Bindegewebe der Drüsenwände lockert sich und löst sich auf, und je weiter die Eikammer nach der Peripherie vorrückt, um so mehr werden die Drüsen verdrängt: in der Außenwand plattgedrückt, nach innen zu aufgelöst.

Einzelne Schnitte (von 37 an bis 105) geben von diesen Vorgängen sehr klare Bilder. Man verfolgt sie am besten, wenn man abgesehen von vielen kürzeren Drüsen vorwiegend drei in beträchtlicher Länge getroffene ins Auge faßt. Die eine (wir wollen sie die linke bezeichnen) geht in großem Bogen links zur Eikammer und teilweise um sie herum; die andere zieht sich rechts herum; die mittlere hört blind in der Nähe der Eikammer auf und geht mit der Vergrößerung der Kammer immer mehr ihrer Auflösung entgegen.

Die Figuren 14 (Taf. VIII) und 23 (Taf. XIII) zeigen besonders den Bogen der

---

[1]) Leopold, Studien über die Uterusschleimhaut. Archiv f. Gynäk. B. XI.

[2]) Gebhard, Pathol. der weibl. Geschlechtsorgane.

[3]) Sellheim, s. Nagel, Handbuch der Physiol. des Menschen, II. 1, S. 96—98. Fig. 38—41.

[4]) s. Nagel, l. c. Fig. 41.

linken und rechten langen Drüsen, während man in Figur 22 (Taf. XII) von dem Ende der mittleren Drüse nur noch Andeutungen, in Figur 24 (Taf. XIV) (Schnitt 165, welcher der Eikammer wieder etwas ferner liegt) wieder ein kolbenartig erweitertes, teilweise mit Blut gefülltes Ende sieht. (dr_1.)

Nach alledem befinden sich die Drüsen im Zustande bedeutender Hypertrophie und Erweiterung. Außerdem werden sie durch die Eianlage, welche wie ein Fremdkörper wirkt, teilweise an die Wand gedrückt, teilweise von ihr und den freien Blutergüssen zerstört bez. aufgelöst, und von den letzteren zur Bildung kommunizierender Bluträume (auf welche wir gleich zu sprechen kommen werden) mit verwendet.

Keinen Anhalt haben die Schnitte zu der Annahme gegeben, daß die Drüsen etwa frei in die Eikammer mündeten oder daß das Ei seinen Weg in die Schleimhaut durch die Mündung einer erweiterten Drüse genommen hätte. Auch ist nirgends auch nur eine Andeutung davon zu finden gewesen, daß die Innenwand der Eikammer etwa von wohlerhaltenem Drüsenepithel oder von Resten desselben ausgekleidet gewesen wäre. Letzteres ist schon deshalb unwahrscheinlich, weil, wie wir gesehen haben, alle Drüsen mit ihren Wandungen und mit ihrem Epithel in der unmittelbaren Nähe der Eikammer durch deren Wachstum zur Auflösung kommen.

Der Schleimhauthügel und seine ganze Umgebung bis zur Muscularis ist ferner sehr reich an Blutgefäßen. Ihr Bau und Verlauf während der ersten Wochen der Schwangerschaft ist in so vielen wertvollen Arbeiten der Literatur genau beschrieben, daß auf diese verwiesen werden kann. Hier soll nur das hervorgehoben werden, was aus den allerersten Anfängen einer Schwangerschaft von Wichtigkeit ist. Da hierüber nur die Arbeit von Peters bisher vorliegt, so kann eine Bestätigung oder Ergänzung seiner Mitteilungen wohl nur erwünscht sein.

In den tieferen Teilen der Schleimhaut, namentlich in den dickeren Lagen der Deciduabalken begegnet man noch korkzieherartig gewundenen kleinen Arterien, hauptsächlich aber quer- und längsgetroffenen, von denen die letzteren oft in langen Zügen neben den Drüsensträngen hinlaufen. Auf Querschnitten sieht man, wie die Kapillaren um ihren Endothelmantel noch einen feinen zweiten und manchmal dritten Endothelring haben. Je näher dem Ei, um so größer der Kapillarreichtum, um so mehr aber auch ihre Erweiterung und der Austritt von roten Blutkörperchen aus ihnen in die Umgebung. Verfolgt man die zarte wellige und gedehnte Wandung eines solchen Rohres, so bemerkt man hier und da ganz deutlich eine Lücke im Endothel, eine Zerreißung. Die Blutkörperchen überfluten von hier aus die Nachbarschaft, lockern die Drüsengänge auf, heben das gequollene Epithel ab, das nunmehr schollig in den Gängen zerstreut liegt, und bewirken damit ein Zusammenfließen von Kapillaren und Drüsen und lassen in der Umgebung des Eies immer neue kommunizierende Bluträume entstehen.

Besser als durch Worte erkennt man diese Vorgänge in den Figuren 7

und 8 (Taf. IV) bei c. Noch mehr in Fig. 14 (Taf. VIII), wo c und c_1 die aufgebrochenen von Blut erfüllten Nachbarräume darstellen.

Am besten sehen wir diese zusammenfließenden Bluträume in Fig. 22 (Taf. XII), wo bei c zwischen ihnen nur noch feine Septen sind, die Reste vom Gewebe, das sich anfangs zwischen Drüsen und Kapillaren vorfand. Mit dem Wachstum der Eianlage werden diese Septen aber immer feiner und dünner; sie lösen sich immer mehr auf, und so stehen die Bluträume bei c ganz direkt mit den ihnen benachbarten bei c_1 und c_2 in inniger Verbindung; die letzteren wiederum in unmittelbarer Verbindung mit der Eikammer selbst und ihren Bluträumen. Schon hier möchte, wenn auch später ausführlich darauf eingegangen werden wird, hervorgehoben sein, daß sich die Trophoblastzapfen an den Wänden dieser Bluträume bei c_1 und c_2 verankert haben; daraus ergibt sich von selbst, daß sie in der ganzen Peripherie des Eies von kommunizierenden Bluträumen umspült und ernährt werden.

Viel anschaulicher noch gibt Schnitt 94 (Fig. 23, Taf. XIII) diese Verhältnisse wieder. Bei c erstreckt sich ein weiter Blutraum, mit den Drüsen fast parallellaufend, bis zur Kammer hin. Bei c_1 setzt sich ein anderer nach links einwärts fort und löst sich in verschiedene Bluträume auf, die mit der Eikammer kommunizieren. Am besten sieht man es bei c_2, wo sich die erweiterte Kapillare nach links aufwärts, wie durch einen Spalt in den Kammerraum verliert.

Man braucht diese Bilder nur mit denen zu vergleichen, wie ich sie nach Injektionspräparaten aus dem 5. Monat der Schwangerschaft von den intervillösen Räumen, die mit den Serotinagefäßen in direkter Verbindung stehen, in meinem Atlas (Uterus und Kind, Tafel VI) zur Darstellung gebracht habe, und es werden sich die großen Ähnlichkeiten von selbst ergeben. Ja man geht wohl nicht zu weit, wenn man auf Grund der Figg. 22 und 23 behauptet, daß schon in so früher Zeit, wie sie Peters und ich beschrieben haben, also in den ersten Tagen der Schwangerschaft durch die Erweiterung der Kapillaren, durch ihren Aufbruch in das Nachbargewebe und durch die Auflösung des letzteren in mächtige Bluträume, die mit der Eikammer in Verbindung stehen, die erste Anlage der intervillösen Räume geschaffen ist.

Inwieweit stimmen nun diese Befunde mit den Beschreibungen von Peters, Graf v. Spee (l. c. S. 2) und mit den verschiedenen Forschungen bei den Tieren überein, wie sie Pfannenstiel[1]) zusammengefaßt hat? Auch Peters hat in so frühem Stadium schon Deciduazellen beobachtet. Die scharfe Trennung der Schleimhaut in compacta und spongiosa hat er ebenfalls noch nicht ausgeprägt gefunden. Der Schleimhauthügel, in welchem sein Ei liegt, springt nur wenig hervor und ist am Rande noch mit Oberflächenepithel bekleidet. Die Drüsen sind stark erweitert, umlagern meridional das Ei, und haben ebenfalls keinen Zusammenhang mit der Eikammer, von welcher sie verdrängt werden. Auch

[1]) s. Winckel, Handbuch der Geburtshilfe. B. I. I. S. 194.

bei ihm (Tafel I) sind verschiedene Uterindrüsen von Blut erfüllt, und enorm reich ist die Umgebung des Eies von mächtig erweiterten Kapillaren, die zum Teil, wie in meinem Präparat, in weite Bluträume umgewandelt sind. Auf seiner Tafel I umgibt rechts unten ein Blutraum, wie ein Bluterguß, beinahe die halbe Peripherie des Eies, und man erkennt leicht seine vielfachen Verbindungen nach innen zu bis zu den Blutlakunen, von welchen die verankerten Trophoblastzapfen unmittelbar umspült werden.

Ergeben sich hieraus ohne weiteres die großen Ähnlichkeiten zwischen dem Petersschen und meinem Präparat, so muß aber auch auf einige Unterschiede hingewiesen werden, die vielleicht nur scheinbar sind. Dort liegt der Trophoblast ringsum der Innenwand der Eikammer schon an, auch ist eine Embryonalanlage deutlich zu sehen. In meinem Präparat dagegen hat der Trophoblast noch nicht allenthalben die Innenwand erreicht; er flottiert noch etwas in der von Blut gefüllten Eikammer, auch ist von einer Embryonalanlage, trotz wiederholter und sorgfältigster Durchmusterung der Präparate, nichts zu bemerken.

Ob dieses Flottieren und das Fehlen der Embryonalanlage etwa nur auf einem pathologischen Bluteinbruch zwischen Ektoblast und Mesoderm beruht, muß zunächst dahingestellt bleiben. Jedenfalls ist dieser Unterschied, der hiermit nur registriert sein soll, auffallend und darf wohl zu der Anfrage berechtigen, ob das Eichen in meinem Präparat etwa um einige Stunden jünger ist als das von Peters und ob vielleicht nach einem halben Tage die Trophoblastverbindung mit der Innenwand der Eikammer vollendet gewesen wäre.

Doch läßt sich, solange gleiche Präparate aus so früher Zeit nicht noch mehr existieren, dies nur als Vermutung aussprechen.

Jedenfalls findet der enorme Blutreichtum in unseren beiden Präparaten sein Analogon in der Tierwelt. „Die Veränderungen der mütterlichen Schleimhaut in der Umgebung des Eies werden bei den verschiedenen Säugern verschieden geschildert. Durchweg findet man Gefäßneubildung in der nächsten Nachbarschaft des Chorion, oft in ganz mächtiger Ausdehnung, in vorgerückten Stadien auch bemerkenswerte Gefäßveränderungen in den tieferen Schichten der Schleimhaut.“[1])

„Sehr wichtig sind die Ergebnisse der Tierforschung bezüglich der ersten Beziehung der Eioberfläche zum Gefäßapparat der mütterlichen Schleimhaut. Sowohl bei den Insektivoren als bei den Nagern tritt diese Beziehung sehr frühzeitig auf. Das Ektoblast verdickt sich an der Placentarstelle zu einer vielschichtigen Lage. In dieser entstehen alsbald Lakunen, welche sich mit mütterlichem Blute füllen. Wie das Blut da hineingelangt, ist nicht genügend klargestellt, doch ist so viel gewiß, daß dicht am Ektoblast die mütterliche Gefäßneubildung enorm ist und daß von da aus die Blutversorgung der Ektoblastlakunen vor sich geht.“

[1]) s. Pfannenstiel in Winckel l. c. S. 198.

„Das mütterliche Blut bleibt von Anfang an in geschlossenen Bahnen und in geregelter Zirkulation. Auch bei den Fledermäusen konnte Frommel dieses Verhalten konstatieren. Bei Karnivoren (Katze) bleibt gleichfalls der mütterliche Gefäßmantel in der Placenta erhalten. Die Bedeutung für die menschliche Placentation ergibt sich daraus klar: bei den Tieren tritt der „intervillöse" Raum sehr frühzeitig auf; ist von Anfang an mit Blut gefüllt und mit den mütterlichen Gefäßen in dauernder kontinuierlicher Verbindung. Beim Menschen dürfte es sich sicherlich ebenso verhalten."[1])

Diese Vermutung dürfte nach meinen obigen Schilderungen auch für die allerfrühsten Stadien beim menschlichen Ei zur Gewißheit geworden sein.

Erwähnenswert in diesem Kapitel ist endlich noch die Bluterfüllung der Schleimhaut in unserm Präparat mit Rücksicht auf die menstruellen Verhältnisse.

Peters bringt sein Eichen zu der soeben zum ersten Male ausgebliebenen Menstruation in Beziehung und hat es auf 3—4 Tage geschätzt. Er stützt sich hierbei auf die histologische Beschaffenheit der Decidua, „die ja in jeder Beziehung den Beschreibungen der Deeidua menstrualis, unmittelbar vor Eintritt der Menses gleicht," sowie auf die Anamnese.[2])

Aus der letzteren sei ersichtlich, daß die Trägerin des Eichens am Tage ihres Suicidiums (dies war der 1. Oktober) unmittelbar vor Eintritt der Menses stand. Und so ließe sich aus den Entwicklungsverhältnissen er Keimanlage und des ganzen Eies nichts anderes schließen, als daß dieses das befruchtete Eichen der zu erwartenden Menstruation darstelle. Aus diesen Gründen schätze er das Eichen auf vielleicht 3—4 Tage.

So sehr ich mit Peters über die menstruationsähnliche Schleimhaut übereinstimme, möchte ich doch betreffs der Berechnung nach der Anamnese ein Bedenken äußern.

Wie wir auf Seite 3 bei Peters lesen, hatte die Trägerin des Eichens am 1. September 1895 die letzte normale Menstruation. Am Ende des Monats September (also sagen wir: nach gewöhnlichster Beobachtung, da keine andere Angabe vorliegt, am 28. September) hätte die Periode wiederkommen sollen: sie trat aber nicht ein, die Frau befürchtete Schwangerschaft und beging Selbstmord am 1. Oktober. Dies wäre am 3. bis 4. Tage nach erwartetem Periodeneintritt, oder, falls nach einigen Beispielen der Austritt des Eichens aus dem reifen Follikel ca. 2 Tage vor Auftreten der Periode anzunehmen ist, so wäre der Selbstmord 5—6 Tage nach dem Austritt des Eichens erfolgt. also das befruchtete Eichen wäre 5—6 Tage alt anzunehmen. Nach alledem liegt wohl nur ein Lapsus calami vor, wenn Peters S. 16 anführt, die Trägerin stand am Tage ihres Suicidiums (1. Oktober) unmittelbar vor Eintritt der

[1]) Pfannenstiel, l. c. S. 200.
[2]) Peters, l. c. S. 16.

Menses; es wird dafür wohl lauten müssen: ihr Tod erfolgte ungefähr 3—4 Tage nach dem erwarteten Eintritt der (zum ersten Male ausgebliebenen) Periode.

Doch ob nun das Eichen 4 oder 6 Tage alt war, dies alteriert auch nicht im geringsten die hohe Bedeutung des kostbaren Präparates, mit welchem Peters die Einbettungstheorie des menschlichen Eies in ganz neue Bahnen gelenkt hat.

Werden erst mehrere so kleine Eichen mit ganz zuverlässiger Anamnese beschrieben sein, dann wird sich auch eine Altersstaffel bilden lassen.

Vorläufig will es begründet erscheinen, sein Präparat mit der ersten ausgebliebenen Menstruation in Verbindung zu bringen. Dasselbe gilt, wenn auch hier die Anamnese im Stiche läßt, wohl erst recht für das Eichen in unserm Falle, da in ihm noch nicht einmal die Andeutung von einer Embryonalanlage, vom Amnion usw., wie bei Peters, zu finden ist.

Doch bescheide ich mich, von dem Alter unseres Eichens auch nur eine Vermutung auszusprechen. Spätere Forscher, welchen es vergönnt sein wird, mit absolut beweisenden Präparaten und ganz zuverlässigen Anamnesen zu arbeiten, werden dann auch diesem Eichen das geziemende Alter anweisen.

Große Ähnlichkeiten bietet aber auch das Eichen dar, welches Graf v. Spee in Kiel 1905 demonstrierte. Es stammt ebenfalls von einer Selbstmörderin, welche sich mit Oxalsäure vergiftet hatte. „Die Schleimhaut des Uteruskörpers zeigte die für Schwangerschaft charakteristischen, durch Furchen abgeteilte Felder, deren eines, unmittelbar vor der rechten Tubenmündung, an der ventralen Uteruswand durch stärkere Prominenz ausgezeichnet, mit einer dellenförmigen Einsenkung, in deren Bereich die Oberfläche etwas andere Färbung hatte, versehen war und den Verdacht erregte, ein Ei zu beherbergen. Die von dieser Partie gemachten, für histologische Untersuchung gut geeigneten Durchschnitte ergaben folgende bei der epidiaskopischen Demonstration erkennbare Verhältnisse: Unter etwa $^2/_3$ der freien Oberfläche des prominenten Schleimhautfeldes findet sich, eingebettet in einen Hohlraum im interglandulären Bindegewebe der Uterusschleimhaut, ein 1,5 : 2,5 mm großen Durchmesser aufweisendes, zottenarmes Ei mit sehr kleinem Embryonalgebilde im Innern. Zwischen Chorionoberfläche und Uteringewebe finden sich ab und zu geringe Mengen aus eröffneten Blutgefäßen ausgetretenen Blutes. Die Wände der Eikammer bestehen durchweg aus Elementen des interglandulären Bindegewebes des Uterus. Sämtliche Drüsenlumina münden in das Uteruslumen; keines in die Eikammer. Die zwischen Ei und Muscularis des Uterus befindliche Schleimhautpartie (Serotina) enthält eine in gewaltig ausgedehnten Endothelröhren enthaltene mächtige, offenbar im Leben stagnierende Blutmasse (ganz ähnlich wie bei dem Ei von Peters), die wohl gleichzeitig dem Ei als Nahrung, den näher der Muscularis gelegenen Schleimhautteilen als schützendes Bollwerk gegen zersetzende Kontaktwirkung des Eies dienen dürfte. Die Ei- und Uteruslumen scheidenden Wandteile der Eikammer bestehen aus einer dem Ei zugekehrten, dickeren oder dünneren

Lage interglandulären Bindegewebes und einem dem Uteruslumen zugekehrten einschichtigen Epithelüberzug."

Also auch in diesem Präparat besteht die Eikammer aus Deciduagewebe. Auch hier mündet keine Uterindrüse in die Eikammer. Auch hier in der Umgebung des Eies, namentlich nach der Serotina hin, in gewaltig ausgedehnten Endothelröhren mächtige Blutmassen.

II.

Die Einbettung des Eies. Die Capsularis. Die Fibrindecke. (Gewebspilz Peters'.)

Nachdem Graf von Spee vom Meerschweinchenei und Peters vom menschlichen Ei erwiesen haben, daß das Eichen sich durch das Oberflächenepithel in die Schleimhaut eingräbt, wird den Untersuchern neuer Präparate die Aufgabe zu teil, nachzuforschen, ob dieser Einbettungsmodus immer der gleiche bleibt oder ob doch noch hier und da eine Umwallung des Eies durch die Schleimhaut von der Seite her stattfindet.

Mit Recht sagt Pfannenstiel (l. c. S. 194): „Das von Peters beschriebene Ei ist bereits vollkommen oder doch nahezu vollkommen von Schleimhaut umhüllt. Und so wertvoll dasselbe ist, so groß die Umwälzung ist, welche es in der Lehre von der Einbettung des menschlichen Eies hervorgerufen hat, — wir dürfen das eine nicht vergessen: es ist bisher das einzige Präparat aus frühester Zeit, es erscheint daher ratsam, nicht allzuweit gehende Schlüsse daraus zu ziehen."

Sehen wir daher zu, inwieweit unser Präparat mit Peters übereinstimmt oder von ihm abweicht.

In erster Linie ist zu bemerken, daß der Schleimhauthügel an den seitlichen Partien des Eichens fast bis zur Fibrindecke heran noch mit Oberflächenepithel bedeckt ist (Fig. 3 e, Taf. II).

In der Nähe der Fibrindecke wird es unregelmäßig, zum Teil gequollen, zum Teil abgehoben; auf einzelnen Schnitten (Fig. 7 u. 9, e, e, Taf. IV u. V) erstreckt es sich noch, wie bei Peters, Taf. I, U, E, ein wenig unter die Fibrindecke als schmales Band. An der abhängigen Partie des Hügels nach der Furche (F) zu, wird es so gut wie vermißt.

Es muß also besonders hervorgehoben werden, daß unter der Mitte der

Fibrindecke, da wo diese am innigsten der Kuppe des Eihügels anliegt, regelmäßiges Oberflächenepithel nicht mehr angetroffen wird. Ebensowenig ist innerhalb der Eikammer irgendwo eine Spur von epithelialer Auskleidung, die mit dem Oberflächenepithel in Verbindung stünde, zu bemerken.

Nur eines eigentümlichen Befundes, dem man nur auf den Schnitten 15—19 (Fig. 5 u. 6, Taf. III) begegnet, muß hier ausführlicher gedacht werden. Rechts unterhalb der Mitte der Fibrindecke bemerkt man eine Einsenkung (e. s.), welche in Fig. 5 von einzelnen kubischen Zellen ausgekleidet ist, denen man eine gewisse epithelähnliche Anordnung nicht absprechen kann. Doch sind auch einzelne mehr breite Zellleiber mit großen Kernen darunter, syncytialen Zellen nicht unähnlich. Die letztere Annahme hat deshalb viel für sich, weil man von dem nächstliegenden Trophoblastzapfen (Fig. 6 bei e. s.) bei starker Vergrößerung einzelne Syncytiumzellen nach e. s. hin gerichtet sieht. (Bei der Beschreibung des Trophoblasten (Fig. 10) wird hierauf näher eingegangen werden.)

Auch in Fig. 6 ist bei e. s. diese trichterartige Einsenkung noch sehr gut zu sehen. Nur ist sie mit roten Blutkörperchen ausgefüllt, welche von der Eikammer her vorgedrungen sind und sich in der strukturlosen von Blutkörperchen durchsetzten Fibrinmasse (Fi) verlieren.

Diese trichterartige Einsenkung erscheint in hohem Grade bemerkenswert und verdient wohl für fernere Untersuchungen die meiste Beachtung. Jedenfalls ist sie die einzige sichtbare, teilweis noch bestehende Verbindung der Eikammer mit dem Cavum uteri.

Welche Bedeutung wird ihr zukommen? Man könnte daran denken, sie als Rest einer Drüsenmündung zu betrachten. Doch machen sich hiergegen vielfache Bedenken geltend. Zunächst ist in der ganzen weiten Umgebung dieser Stelle, namentlich außerhalb der Fibrindecke, nirgends eine Drüsenmündung zu bemerken. Diese Drüsen sind ja von der Eikammer verdrängt und mehr meridional gelagert. Ferner haben wir vorhin gesehen, daß die Bildung der Kammer mit den Drüsen direkt nichts zu tun hat, und daß ihre Innenwand von Uterusepithel nirgendwo ausgekleidet ist. Auch würde die zellige Auskleidung des Trichters, wenn er wirklich eine Drüsenmündung wäre, sehr auffallen durch die gute Erhaltung der Zellen gegenüber den an den Seiten des Eies noch zu bemerkenden Drüsenmündungen, deren Epithelbelag fast nur noch gequollen, abgehoben und verflüssigt erscheint.

Wohl aber liegt die Frage nahe, ob diese trichterartige Einsenkung etwa die Stelle andeutet, wo das Eichen in die Schleimhaut eingedrungen ist. Erwägt man, daß unser Eichen noch keine Embryonalanlage usw. zeigt, also entschieden jünger als das Peterssche ist, welches schon eine Amnionhöhle mit Exocölom erkennen läßt, so darf man vielleicht vermuten, daß es erst vor kurzem seine Einnistung vollzogen hat und eben im Begriffe steht, durch Aussendung von Trophoblastzapfen eine genügende Verankerung an der Kammer-

wand zu finden. Dann würde die Stelle bei e. s., welche die einzig sichtbare Verbindung darstellt, den Gedanken wachrufen können, ob hier etwa das Eichen einen Weg nach dem Innern gefunden hat. Jedenfalls ist diese Stelle im Begriffe, sich zu schließen; denn von beiden Seiten her legen sich die Deciduazellen aneinander. Aber doch besteht noch eine gewisse Verbindung von innen und außen. Denn von der Stelle im Blutraum der Eikammer, welche der Einsenkung e. s. in Fig. 6 zunächst liegt, kann man den Durchtritt von roten Blutkörperchen verfolgen. Man sieht, wie sie sich bei e. s. anhäufen, und in die Fibrindecke eindringen. So kann der Schritt zu der Annahme kein gewagter sein, daß auch die Fibrindecke von hier aus ihren Ursprung genommen hat, daß sie mehr oder weniger zum Verschlußdeckel dient und auch noch so lange weitere Zufuhr von Blutkörperchen findet, bis die Kammer sich um das Ei vollständig geschlossen hat.

Bevor aber der Bau und die Ausbreitung dieser Fibrindecke eingehendere Besprechung findet, fesselt die Einbettung des Eies und die Eikammer selbst unsere Aufmerksamkeit. Man möge die beliebigsten Schnitte durchmustern (Fig. 14, 22 u. 23, Taf. VIII, XII, XIII), überall liegt um das Ei herum eine gleichmäßig gebaute Lage von Deciduagewebe. Hat sie auch an verschiedenen Stellen, namentlich über der Eikuppe und am überhängenden Teil des Hügels, eine ungleiche Stärke, so besteht sie doch allenthalben aus feinen welligen Gewebszügen mit eingelagerten größeren und kleineren Deciduazellen, vielen Kapillaren und zahlreichen in das Gewebe ausgetretenen roten Blutkörperchen. Man kann also weder davon sprechen, daß sich um die in der Eikammer liegende Eianlage von zwei Seiten her die Schleimhaut wellig überschlagen hätte, noch davon, daß auf der Höhe der Eikuppe eine Narbe zu sehen wäre.

Alles drängt vielmehr zu der von Peters bewiesenen Tatsache hin, daß sich das Eichen in die Schleimhaut eingebohrt hat, und zwar in unserem Falle etwas seitlich von der Höhe eines kleinen Schleimhauthügels. Die Einbohrungsstelle hat sich in unserm Falle so ziemlich wieder geschlossen, doch besteht noch ein feiner Gang, aus welchem eine Spur Blut hervorsickert. Letzteres sammelt sich über der Eikuppe und verwandelt sich zu der Fibrindecke.

Bei Peters hat sich die bindegewebige Eikammer noch nicht so weit geschlossen, als wie in unserm Präparate, in welchem das Eichen vielleicht schon tiefer vorgedrungen ist, als dort. Infolgedessen deckt bei Peters den auf der Kuppe noch fehlenden Teil der decidualen Eikammer ein breiter mehr oder weniger organisierter Fibrinstreifen, von ihm Gewebspilz genannt, welchem die Trophoblastzapfen mit ihren Syncytiumausläufern unmittelbar anliegen.

Über den Verschluß des Defektes, durch welchen das Ei durchgedrungen ist, hat sich Pfannenstiel (l. c. S. 220) sehr vorsichtig ausgedrückt. Da bisher nur das Präparat von Peters vorlag, so hält er den Verschlußvorgang für ungewiß. Freilich hätten die Befunde an den von Peters, Graf von Spee, Henkelom, Leopold und Keibel beschriebenen sehr jungen Eiern ergeben, daß sich „an der Verschlußstelle nicht ein ausgesprochenes deciduales Gewebe vorfinde,

sondern ein gefäßloses, meist aus Fibrin bestehendes Narbengewebe. Obwohl er selbst das fibrinöse Narbengewebe bestätigen könne, möchte er diesen Punkt noch nicht für erledigt halten, da die Bildung von Fibrin innerhalb der decidualen Fruchtkapsel überhaupt eine sehr häufige, auf ganz andere Ursachen zurückzuführende Erscheinung sei. Es wäre also sehr wohl möglich, daß ein vollkommener deciduale r Verschluß über dem Ei stattfindet unter fester Verwachsung des entgegenwuchernden blutgefäßhaltigen Bindegewebes, daß aber nach einiger Zeit an dieser am sehlechtesten ernährten Stelle der Reflexa sehr frühzeitig Zeichen der Regeneration eintreten, besonders bei weniger tief eingebetteten Eiern. Der Peterssche Blutpfropf wäre demnach vielleicht als eine abnorme Erscheinung aufzufassen."

Die Vermutung Pfannenstiels mit dem vollkommen decidualen Verschluß über dem Ei hat in unserem Falle, bis auf die feine Lücke bei e. s., Bestätigung gefunden. Wie schon erwähnt, beruht dies hier auf einer tieferen Einbettung des Eies. Gleichwohl ist auch in unserem Falle — und dies ist nach Peters das zweite Beispiel — über der Eikuppe eine große und sehr breite Fibrindecke zu bemerken, die also auch bei so gut wie vollkommen decidualem Verschluß noch beobachtet wird. Man hat aber zur Ätiologie dieser Fibrindecke immer wieder jene feine Lücke, den Einsenkungstrichter (e. s. Fig. 5 u. 6) zu beachten, aus welchem die Quelle zu dem winzigen oberflächlichen Bluterguß, der alsbald gerinnt, hervorsickert.

Um nun ein anschauliches Bild von diesem Fibrindeckel zu gewinnen, hat man sich zunächst von seiner Form, seiner Länge und Breite, und vor allem von seiner Zusammensetzung eine Vorstellung zu machen. Sichtbar ist er in den mikroskopischen Schnitten von 10—70; dann wieder von 75—103, und endlich ist auf Schnitt 119 noch einmal eine Andeutung von ihm zu bemerken.

Da sämtliche 160 mikroskopische Schnitte so eingebettet wurden, daß der abfallende Teil des Schleimhauthügels mit der Furche (F) sich rechts im Präparate befindet und dementsprechend auch so die Abbildungen angefertigt wurden, so wird das Verständnis sehr erleichtert werden, wenn wir bei der Beschreibung des Fibrindeckels mit links die Richtung nach dem Fundus uteri hin, mit rechts die Richtung nach dem Hügelabfall und nach der Furche hin bezeichnen.

Reiht man zur Konstruktion einer Figur die betreffenden Schnitte aneinander, so bekommt man, von oben her betrachtet, den Eindruck, als ob zwei feinste Tröpfchen geronnenen Blutes auf dem Schleimhauthügel vor dessen Abhang lägen. Der größere Tropfen liegt mehr nach der rechten Uteruskante, der kleinere und flachere nach links hin. Nach außen von diesem letzteren liegt endlich auf Schnitt 119 noch eine Spur von geronnener Masse unmittelbar dem Hügelgewebe an.

Allen Schnitten, die vom größeren Tropfen stammen, ist die Tatsache gemeinsam, daß seine rechte Hälfte beträchtlich dicker und voluminöser als die

linke ist, und daß in den Schnitten, welche der Mitte entnommen sind, sich das Fibrin wellig ineinander gerollt hat wie eine erstarrende Masse (Fig. 7, 9, 11, 14, 15, Taf. IV, V, VII, VIII, IX). Zur Erklärung dessen hat man einmal zu berücksichtigen, daß dieser dickere Teil gerade über jenem feinen Spalte liegt (Einsenkungstrichter e. s.), aus welchem von der Eikammer her immer noch Blut nachsickert; andrerseits darf man nicht vergessen, daß der ausfließende Tropfen, möge man sich die Trägerin des Eichens stehend oder liegend denken, infolge der Schwere eine Richtung mehr nach unten hin, d. h. nach dem Abhang des Schleimhauthügels hin nehmen muß.

Was nun Größe und Struktur des Fibrindeckels betrifft, sowie sein Verhältnis zur Eikammer, so geht dies am klarsten aus mehreren Abbildungen hervor. Auf Schnitt 10 (Fig. 4, Taf. II) tritt die Fibrindecke auf einmal in die Erscheinung. Sie hat die Form einer länglichen, rechts dickeren Walze, die am unteren Rande, mehr links von der Mitte, mit dem Decidualgewebe der Kammer verklebt ist. Unter den linken Rand treten von der Seite her noch einige, aber schon unregelmäßige Deckepithelien (e.). Auf der Außenseite zieht ein welliges scholliges Band hin, dessen Zusammensetzung, etwa aus Oberflächenepithel der Schleimhaut, nicht erkennbar ist. Die Decke selbst besteht aus einer Fibrinmasse, in der man ganz vereinzelten weißen und roten Blutkörperchen begegnet.

Den fast gleichen Befund erhebt man in Schnitt 15 und 19 (Fig. 5 u. 6, Taf. III), nur daß in Fig. 5 sich im scholligen Außenband ein paar Würfelepithelien bemerkbar machten. Leider vermochte ich nicht über ihre Herkunft etwas Sicheres festzustellen.

Auf den Schnitten 22 (Fig. 7) und 27 (Fig. 8, Taf. IV) ist die Fibrindecke schon wesentlich verändert. Wie eine lange Raupe mit dickem Kopfe liegt sie innig der nunmehr dünner werdenden Eikammerwand an. Links und rechts (Fig. 7) unter ihr noch Spuren von Oberflächenepithel. Sie ist übersät von einzelnen weißen Blutkörperchen; auch machen sich feine Linien von Fasern bemerkbar. Vor allem aber fällt rechts die faltige Ordnung der Gerinnungsmasse auf (Fig. 8, Fi), welche die Kammerwand eingedrückt hat.

Am deutlichsten kommen diese Verhältnisse in Fig. 9 (Taf. V) und 11 (Taf. VII) zur Darstellung. In letzterer (Schnitt 30) drängen sich bei Fi die Faserstoffmassen wie geronnene Wellen aufeinander, so daß die Kammerwand eine tiefe Delle erhalten hat. In Fig. 13 sind die Fibrinmassen von weißen Blutkörperchen reichlich durchsetzt, noch mehr in Fig. 16 und 17, während in Fig. 15 das kolbige Ende des Deckels die größte Dickenzunahme gewonnen hat. Hier ordnen sich über der Kammerdelle die Fibrinmassen genau so an, wie bei einem zur Organisation schreitenden Corpus luteum.

Nach und nach gewinnt der Fibrindeckel die Ordnung und Andeutung einer Organisation in bindegewebige Fäden (Fig. 18, Fi, o); und damit legt sich gewissermaßen eine neugebildete schützende Decke der sehr dünnen Kammerwand an, die dadurch so dünn, man möchte fast sagen, so

brüchig und löcherig geworden ist, daß auch in die nach der Kuppe zu liegende Wölbung der Kammerwand, wie wir später sehen werden, Trophoblastzapfen zur Verankerung der Eianlage eingedrungen sind (vergl. Peters).

In dieser Bildung einer schützenden Decke, zu welcher das aussickernde Blutströpfchen verwendet wird, hat man, wie dies schon Peters hervorgehoben hat, einen außerordentlich wichtigen Vorgang und eine weise Einrichtung der Natur zu erkennen.

Man wolle die beiden Fig. 18 und 19 (Schnitte 68 u. 69) nebeneinander halten; und man überzeugt sich, daß der linke Teil des Fibrinstreifens sich in einer gewissen Organisation befindet und eine Verstärkung der Eikammer bildet. Nur das rechte kolbige Ende ist ein faltiger, aber nach und nach klein gewordener Faserstoffklumpen, der wie ein Knopf (Fig. 19, Kn) in einer Delle liegt.

Da bei Schnitt 70 der größere geronnene Tropfen aufhört, so hat man sich zwischen die Fig. 19 und 20 (Schnitt 70 u. 75) (Taf. XI) die Oberfläche frei von einer noch frischen Fibrinauflagerung zu denken. Wohl aber setzt sich auch auf sie der organisierte Anteil weiter fort.

Nun fängt auf einmal auf Schnitt 75 (Fig. 20) ein neues Fibrinlager an. Links von der in Organisation begriffenen Masse her zieht ein scholliges Band, wie Reste eines Oberflächenepithels, am Rande der neuen Fibrindecke etwas aufwärts hin, und es wiederholt sich so ziemlich die gleiche Beobachtung wie vorhin. Die Decke wird wieder länglich; sie ist diesmal mehr in der Mitte angeschwollen, erreicht aber in allem nicht die Länge und Stärke der zuerst beschriebenen. Im Mittelstück zeigt sie einzelne weiße Blutkörperchen. Auf Schnitt 105 ist sie schon wieder verschwunden. Hier hat (Fig. 24, Taf. XIV) die Eikammer, da sie mehr seitlich getroffen ist, eine stärkere Eigenwandung, während auf den vorhergehenden Schnitten der Fibrindeckel ebenso die Rolle der Kammerverstärkung und schützenden Decke zu haben scheint, wie sie die Bilder vom ersten, größeren Fibrinlager unzweifelhaft dargetan haben.

Über einen „Gewebspilz" bei den Eichen von Graf v. Spee (Kiel 1905) und Beneke erfährt man nur folgendes: v. Spee sagt S. 422: „Im Gebiete der dellenförmigen Vertiefung ist das Uteringewebe unterbrochen durch ein Loch, welches als Eintrittspforte des Eies in die Uterusschleimhaut, als das Implantationsloch erscheint, und welches nur durch ein flach ausgebreitetes Blutgerinnsel (Fibrin mit eingeschlossenen Leukocyten und roten Blutkörperchen) versiegelt ist. Es liegen also sehr ähnliche Verhältnisse vor, wie an dem von Peters beschriebenen menschlichen Ei.

Das Implantationsloch, im vorliegenden Stadium von höchstens 0,8 mm Durchmesser, ist vielleicht durch Dehnung und Wachstum, vielleicht auch Histolyse der Eikammerwand wohl etwas weiter geworden, als es ursprünglich vom Ei hergestellt war."

Und Beneke berichtet S. 772: „Der abschließende ‚Gewebspfropf', welcher die Lücke in der Reflexa ausfüllt, entsprach in seinem histologischen Aufbau

aus Blut, Fibrin, Leukocyten usw. im wesentlichen den Petersschen Beschreibungen."

Nach diesen Schilderungen wendet man sich unwillkürlich zurück zu dem Ei von Peters und fragt nach den Ähnlichkeiten oder Abweichungen.

Beide Präparate stimmen bis jetzt im wesentlichen überein.

Hier wie dort Decidua vera und ödematöse Durchtränkung derselben; hier wie dort liegt das Eichen in der geschwollenen Schleimhaut, in der Nähe einer Schleimhautfurche. In beiden Fällen hat sich das Eichen an einer epithelfreien Stelle in die Schleimhaut eingegraben und hat das Schleimhautgewebe und die Drüsen, welche infolgedessen meridional im Bogen verlaufen, auseinander gedrängt. Über dem Ei hat sich bei Peters weniger, bei mir mehr das Schleimhautgewebe wieder von beiden Seiten genähert, um dadurch den Schluß der Eikapsel oder der Kammerwand herbeizuführen. In beiden Fällen liegt über der höchsten Eiwölbung, da wo das Eichen eingedrungen sein wird, als Schutzdeckel ein Bluterguß, der bei Peters mehr die Form eines Pilzes, bei mir mehr die einer Raupe mit dickgeschwollenem Kopfe hat.

Und diese verschiedene Form, welche sich in allen meinen Präparaten vorfindet, müßte durch eine zutreffende Bezeichnung genauer ausgedrückt werden. Der Name „Gewebspilz" entsprach nicht unserm Präparat. Es erschien mir daher am natürlichsten, von dem Gedanken ausgehend, daß die Bezeichnung auch für spätere Fälle passen würde, den Namen „Fibrindecke" zu wählen.

Möge man ihn aber nennen, wie man wolle, so viel steht fest, daß er in diesen beiden jüngsten menschlichen Eiern in ziemlicher Frische und Ausdehnung vorhanden ist. Und damit erklären sich die eigentümlichen Reste von Fibrin, die man bei späteren Eiern, z. B. bei dem von mir im Atlas (Uterus und Kind, Tafel I) beschriebenen an der Eikuppe gefunden hat.

Somit ist auch durch unser Präparat, wie schon zum ersten Male durch Peters, erwiesen, daß von einer Reflexa nach der alten Umwallungstheorie wohl keine Rede sein kann. Und doch ist schließlich eine Reflexa vorhanden. Wenn ein Steinchen ins Wasser fällt, so schlägt sich letzteres über ihm wieder zusammen. Und wenn sich ein Regenwurm in die Erde eingräbt, so fällt nach und nach, hier schneller, dort langsamer, lockeres Erdreich wieder in die Einbruchsöffnung. Der schnellere oder langsamere Verschluß der Pforte wird wohl immer abhängen von Art und Gefüge des durchbrochenen Stoffes.

Will man daher in Peters' und meinem Präparate die Deciduabogen, welche sich mehr oder weniger über der Mitte des Eies zum Verschlusse nähern, als Reflexa bezeichnen, so hat man nur daran zu denken, daß diese Bogen sich nicht etwa neugebildet und dann über dem Eie zusammengeschlagen haben, sondern daß diese Bogen, durch welche sich das winzige Eichen einbohrte, eingrub, selbstverständlich von allem Anfang an da waren. Die Bogen werden nur

geschwungener, je mehr das Ei wächst. Und daß die Lücke zwischen den Bogen d. h. die Einbruchspforte des Eichens von der Natur wieder verschlossen wird, sei es durch einen Fibrinpilz oder -streifen, erscheint wohl als ganz selbstverständlich.

Bei der großen Übereinstimmung unserer beiden Präparate darf man auch eine gleiche Deutung der Befunde erwarten, wie sich aus folgendem ergeben wird.

Peters hebt hervor (S. 28), daß sich sein Eichen in die geschwollene Schleimhaut nahe einer Furche eingegraben habe. (Das Gleiche findet auch in unserm Falle statt.) Er meint nun, da die zur Eiaufnahme vorbereitete Uterusmucosa von vielen tiefen Furchen durchsetzt sei, so könnte es ebenso leicht möglich sein, „daß das winzige menschliche Eichen einmal in der Tiefe einer solchen Furche hängen bliebe und dann tatsächlich (homolog dem Erinaceusei) durch über das Ei erfolgenden Schluß und schließliche Verschmelzung der Ränder und Seitenwandungen der Furche eingebettet werde."

„In einem solchen Falle würde dann allerdings das Ei ringsum vom Uterusepithel umgeben sein und müßte eine oder die andere Drüsenmündung im Ei vorgefunden werden."

Ich halte es für wohl möglich, daß das Eichen auch einmal in eine solche Furche gerät und in derselben hängen bleibt. Dann kann es sich von hier aus ja immer noch einbohren. Aber selbst wenn es in der Furche eingeklemmt, zum weiteren Wachstum gelangen sollte, so erscheint es gar nicht notwendig, daß es dann von Uterusepithel umgeben bleiben müßte und daß dann, wie Peters weiter ausgeführt hat, diese deckende mütterliche Schicht von der fötalen Trophoblastwucherung sekundär wieder durchbrochen werden würde.

Das Schleimhautepithel ist ja namentlich in den prämenstrualen Tagen so locker, so geschwollen und durch die subepithelialen feinsten Blutungen so leicht abhebbar, daß eine unversehrte, festhaftende, kontinuierliche Epitheldecke in einer solchen Furche höchst auffällig und wohl kaum zu finden wäre. Ich kann daher gegen die Einlagerungsmöglichkeit in einer Furche ein anatomisch-histologisches Bedenken nicht erheben, würde auch nichts Wunderbares darin erblicken können, wenn einmal eine Schleimhautdrüse direkt bis an die Eikammer heranrücken (s. Fig. 24, dr_1 Taf. XIV) und sich scheinbar in ihr öffnen sollte. Alles dies brauchte an unserer jetzigen Annahme nichts zu ändern, daß das Ei unter Verdrängung von Deckepithel und der Drüsen sich in die Schleimhaut einbohrt.

Nach meinem Dafürhalten kann sich das Eichen anlegen und einbohren wollen, wo es will, auf der Höhe eines Cotyledo (wie bei Peters) oder in der Nähe eines Hügelabhanges wie in diesem Präparate, oder in einer Furche, überall wird das Eichen einen mächtigen Reiz und einen gewaltigen Einfluß auf seine Umgebung ausüben. Diesen Reiz hat Peters so vortrefflich geschildert und mir so aus der Seele geschrieben, daß ich es mir nicht versagen kann, seine Worte anzuführen (S. 29): „Die Annahme scheint nicht unberechtigt,

daß an der Anlagerungsstelle, sei es durch den mechanischen Reiz, sei es durch ein physiologisches Naturgesetz, eine erhöhte Kongestion, Austritt von Blutplasma (Ödem) und von körperlichen Blutelementen, eine Dilatation der präformiert gewesenen Endothelrohre, kurz eine Schwellung und Verdickung der Uterusmucosa stattfindet. Ob nun durch den erhöhten Innendruck, durch Rhexis oder durch reichliche Diapedese oder ob dadurch, daß die Epiblasthülle der Keimblase, kaum in Berührung gekommen mit mütterlichem Gewebe, zu wuchern anfängt und durch diese Wucherungen des Epiblast Kapillarröhren eröffnet werden und dadurch Blut frei an die Oberfläche des Eichens austritt, muß dahingestellt bleiben. Der Befund jenes aus Blutelementen zusammengesetzten Gewebspilzes auf der nach dem Uteruslumen freiliegenden Kuppe des Eichens zwingt uns förmlich die Annahme auf, daß während des Einsinkens des Eichens in das bindegewebige ödematöse Stroma es an der nach dem freien Uteruslumen zu sehenden Seite von einem Blutcoagulum als deckende und vielleicht als Nahrungsquelle, für die noch nicht mit mütterlichem Gewebe in Verbindung getretenen Partien der Eioberfläche dienende Hüllschicht überlagert wird."

Vergleicht man mit dieser Schilderung die aus unserm Präparate in Betracht kommenden Bilder, so verdienen die Schnitte 15—19 deshalb die größte Beachtung, weil sie den zwar minimalen, aber doch deutlich erkennbaren Blutaustritt aus der Eikammer nach der Fibrindecke hin nachgewiesen haben. Wir sahen aber auch ferner, wie die linke Hälfte des Fibrindeckels sich immer mehr organisierte und damit den Deciduamantel verstärkte, und wie der (rechts befindliche) dickere, in einer Delle der Eikammer liegende Kopf des Fibrindeckels gewissermaßen den Verschluß der Einbruchspforte zu übernehmen hatte.

Man findet aber zwischen den beiden Präparaten noch weitere Ähnlichkeiten. Auch bei Peters (Taf. III, Fig. 4) hat der Gewebspilz allerdings mehr seitlich und nach der Mitte hin eine grubige Vertiefung, so daß der fötale Ektoblast fast unmittelbar bis an den Pilz heranrückt. Andererseits strahlen auch bei Peters die Trophoblastzapfen in die die Eikuppe bildenden Decidualager herein, wodurch diese stellenweise sehr schmächtig sind und wie angefressen erscheinen.

Endlich muß hier noch angefügt werden (Peters S. 44), daß auch die Kuppe der Fruchtkapsel des Embryo v. H. Graf Spee eine plattenartige aus einem Blutcoagulum bestehende kleine Decke trug.

III.

Die Eianlage und die Eikammer.

Wir sahen, daß sich das Eichen eingebohrt und das Decidualgewebe nach und nach an die Seite gedrängt hatte. Die Drüsen wurden teils aufgelöst, teils an die Wand gedrückt. Die Blutgefäße befanden sich im Zustande der Überfüllung, der Vermehrung und des Ineinanderfließens. Damit ergibt sich das klare Bild, daß die Eikammer selbst, namentlich ihre Wölbung aus Deciduagewebe besteht und ihrer Innenwand zunächst größere Bluträume anliegen. Diese sind durch Trophoblastsäulen abgeteilt und stehen mit den sie umgebenden, in der Eikammerwand selbst liegenden kommunizierenden Kapillaren in unmittelbarer Verbindung.

Über diese kommunizierenden Kapillaren und über die Trophoblastzapfen und ihre Befestigung am Innenrand der Eikammer wird sich das nächste Kapitel ausführlicher verbreiten.

Hier soll zunächst im allgemeinen der Form und Anlage des Eichens in der Kammer gedacht sein (s. Taf. X, Fig. 18). Man müßte alle die Schnitte, welche die Gestalt der Eianlage am besten zeigen, sämtlich wiedergeben, um ein erschöpfendes Bild zu liefern. Doch würde die an sich schon große Anzahl von Abbildungen bedenklich überschritten werden.

Betreffs der Eianlage kommt man, wenn man sich an Fig. 18 und die Schnitte 60—70, ferner 80—81 auf Taf. XI, Fig. 21 hält, zu der Anschauung, daß ungefähr in der Mitte der Eikammer ein etwas unregelmäßiges Gebilde liegt, von dem einzelne Mesodermerhebungen nach den Seiten hin abgehen. Diese sind vielfach von einem sehr schönen Ektoblastmantel bekleidet (Fig. 18, ekt), welcher sich zu den Trophoblastzapfen (tr.) verdickt, die ihrerseits die Wandbefestigung zu versorgen haben.

Stellenweise ist der Ektoblastmantel (wie bei Ekt_1, Taf. X, Fig. 18) von Blut etwas abgehoben. Dies erscheint nicht normal. Aber inwieweit dies pathologisch ist oder noch in den Bereich der ersten Bildungsvorgänge gerechnet werden darf, möge jetzt dahingestellt bleiben. Denn erstens kennen wir noch viel zu wenige jüngste menschliche Eier, und zweitens ist das Eichen in unserem Falle, sowie die ganze Mucosa uteri so vorzüglich erhalten, daß jene Erscheinung allen anderen Befunden keinen Abbruch tun kann.

Halten wir uns also bis auf weiteres an die hier vorgefundene Form der Eianlage, so liegt sie, wie eine Reihe fortlaufender Schnitte lehrt, nach der Eikuppe zu mit breiter Fläche der Innenwand der Kammer an (Fig. 18, a.). Diese Verbindung ist immerhin eine innige, wenn auch hier das Gewebe von roten Blutkörperchen etwas durchsetzt ist. Es hat sich also das Eichen, wenn man ein Bild brauchen darf, gleichsam wie ein Blutegel mit seinem Kopfe an der Innenwand festgesaugt und der übrige Teil der Anlage hängt noch etwas

lose im Kammerraum. Um aber hier kein Mißverständnis aufkommen zu lassen, sei schon im voraus bemerkt, daß von der unregelmäßig gestalteten Eianlage jetzt schon verschiedene, lange Trophoblastausläufer abgehen (Fig. 18, tr. tr., Taf. X) und sich an der Kammerinnenwand anlegen, wodurch das scheinbar flottierende Ei an der Peripherie gewissermaßen durch Fäden befestigt ist.

Auch unter starken Vergrößerungen besteht die Eianlage nur aus einer fein geronnenen Masse, welche hier und da von strukturlosen feinsten Fäden durchsetzt ist. Letztere ziehen sich mit Vorliebe an der welligen Kontur der Eianlage hin. Die hauptsächlichste Randbegrenzung übernehmen aber kleine rundliche und längliche Zellen mit dunkel gefärbten Kernen, welche in Verbindung mit dem durchsichtigen Fadennetzwerk dem Ganzen den Charakter des Zottengewebes, also der Mesodermanlage, verleihen.

Bevor wir uns nun zu dem Trophoblast und seinen Verankerungen wenden, wird das weitere Verständnis gefördert werden, wenn wir einen kurzen Ruhepunkt eintreten lassen und erst noch einen Rückblick auf das bisher Gewonnene werfen.

Hierbei soll der Leser möglichste Klarheit darüber gewinnen, welche Vorstellung man sich von dem in die Schleimhaut eingedrungenen Eichen zu machen hat und was dieses Eichen in der Mucosa uteri vorfindet. Für diese Betrachtung gehen wir von dem Gedanken aus, daß die geeignetste Zeit für die Einbettung des befruchteten menschlichen Eies die letzten Tage vor der zuerst ausbleibenden Periode sind.

In dieser prämenstrualen Zeit ist die Schleimhaut nicht nur blutüberfüllt, sondern in ihrem Gewebe auch von ausgetretenen Blutkörperchen durchsetzt, wie es in Taf. XV, Fig. 25 abgebildet worden ist. Nach Gebhards Untersuchungen folgt hierauf als zweites Stadium eine Ansammlung von größeren Blutergüssen in unregelmäßigen lakunären Lücken der Schleimhaut. Insbesondere bilden sich durch den Aufbruch von Kapillaren unter dem Oberflächenepithel subepitheliale Hämatome, von welchen dann das Blut unter geringer Abhebung des Epithels in die Uterushöhle als sichtbare Menstruation austritt.

Das Blut, welches die Kapillaren verlassen hat, verbreitet sich demnach sowohl unter der Oberfläche, wie in der Mitte der Schleimhaut in unregelmäßigen Ergüssen und bricht auch in die Drüsen ein (Gebhard). Man muß sich demnach immer vergegenwärtigen, daß das freie Blut hauptsächlich in künstlich erzeugten, nicht von Endothel begrenzten Räumen liegt.

Das befruchtete Ei, welches sich nun in der prämenstrualen Zeit, also noch vor Beginn der sichtbaren Periode, in die Schleimhaut des Uteruskörpers einbetten will, findet also ein außerordentlich gelockertes, und durchblutetes Gewebe vor, und wird keinen Schwierigkeiten begegnen, das ebenfalls aufgelockerte Oberflächenepithel zu durchbrechen oder beiseite zu schieben.

Ist dies aber erfolgt und das Eichen in die oberflächlichsten Partien der Schleimhaut weiter vorgedrungen, dann befindet es sich in dem soeben beschriebenen von Blutergüssen durchsetzten Gewebe, und liegt unter Umständen entweder mehr weniger frei in einem solchen Bluterguß, oder es liegt am Rande eines solchen dem Schleimhautgewebe dicht an. Es mag aber dieser Modus sein, wie er wolle: man wird annehmen dürfen, daß das befruchtete Eichen sofort nach seinem Eindringen volle Lebenstätigkeit entfaltet, daß es sich vergrößern und daß es vor allem sich festzusetzen suchen wird, was jedenfalls am schnellsten durch das Aussenden der ersten Trophoblastzapfen geschieht.

Meine Vorstellung von diesem Ereignis geht also dahin, daß das eingedrungene Eichen, zum Teil oder vielleicht ganz, für sehr kurze Zeit in einem Bluterguß der Schleimhaut liegt. Da dieser durch den Austritt von Blut aus angerissenen Kapillaren entstanden ist, so entbehrt er einer geschlossenen endothelialen Auskleidung und ist nur insoweit von Endothel begrenzt, als angerissene Gefäße in ihn münden.

Das befruchtete Eichen schwimmt also mehr oder weniger, vielleicht nur für kurze Stunden, zuerst in einem Blutraum, ist also von Anfang an von mütterlichem Blut umspült und erhält von diesem seine Nahrung. Wann und wie schnell nun die Einbettungspforte des Eichens sich schließt, wissen wir nicht. Vielleicht ist dieser Modus formell und zeitlich etwas verschieden. Vieles spricht aber dafür, daß der Verschluß durch einen Blutstropfen erfolgt, welcher später gerinnt und sich organisiert. (Peters, Verf., Graf Spee.)

Daß es aber ein Blutstropfen ist, nimmt deshalb nicht wunder, weil das Eichen, wenn man so sagen darf, durch sein Einbohren in die Schleimhaut dieser eine, wenn auch minimale Wunde beigebracht hat und in einen Blutraum gelangt ist. Aus diesem kann etwas Blut bis zur Eintrittspforte sehr leicht vorsickern. Dadurch erfolgt aber gleichzeitig, als natürlichster Heilungsprozeß, die Verlegung und Verschließung der durch die Einbohrung erfolgten Verletzung.

Ohne diese vorausgehende Betrachtung ist es nicht leicht, sich in dem nachfolgenden Kapitel über den Trophoblasten zurechtzufinden.

Beim Studium des letzteren ist es mir genau so ergangen, wie Peters: Die Bilder in den mikroskopischen Schnitten sind so mannigfaltig und zum Teil so verwickelt, daß man wirklich lange Zeit braucht, um alles zu einander Gehörige zu erkennen. Man bewundert die Kühnheit, mit welcher man selbst sowie andere Autoren Rückschlüsse von Eiern aus späterer Zeit der Schwangerschaft auf die ersten Tage der Entwicklung seinerzeit gezogen hat und kommt zu der Überzeugung, daß es jetzt eine vornehme Aufgabe der Gynäkologen und pathologischen Anatomen sein muß, möglichst viel Material aus der allerfrühesten Zeit menschlichen Entstehens zu sammeln. Dann erst kann nach und nach eine sichere Grundlage für unser Wissen geschaffen werden.

Nachdem wir nun das Eichen bis in einen unregelmäßigen Blutraum der Schleimhaut verfolgt haben, interessiert uns zu erfahren, wie das Eichen selbständig wirkt und schafft, um seine Existenz zu erhalten. Dazu bedarf es in erster Linie des Trophoblasten.

IV.

Der Trophoblast und die ihn umgebenden Bluträume. Der intervillöse Kreislauf.

Es empfiehlt sich, folgenden Gang der Betrachtung einzuhalten:

Mit Hilfe der Schnitte ca. 50—100 aus der Mitte des Eies schildern wir 1. die Begrenzung der Eianlage und die von ihr ausgehenden Trophoblastausläufer. Dann interessiert uns 2. die Art und Weise, wie und woran sich die Ausläufer am Innern der Kammerwand anlegen, bez. befestigen. 3. wenden wir uns dann zu den Bluträumen, welche zwischen den Trophoblastausläufern liegen, wonach sich 4. von selbst ergeben wird wie sich diese Bluträume zu den konfluierenden Kapillaren im umgebenden Gewebe verhalten.

ad 1. In den Figuren 16, 17 und 18 (Taf. IX u. X) sind der Ekloblastmantel und die Trophoblastausläufer zur Darstellung gekommen. Von beiden kann man sowohl die Entwicklung, wie die Vermehrung gut verfolgen.

Der Ektoblast (Fig. 18 ekt. und Ekt_1, Fig. 16 u. 17 ekt. und Fig. 26 und 27 Taf. XVI) besteht aus einer doppelten Zellenreihe. Die innere setzt sich zusammen aus mehr rundlichen, stellenweise ovalen, mit ihren Polen aneinander stoßenden Zellen, die von einem stark gefärbten Kerne fast ganz ausgefüllt sind. (Langhans' Zellen. Fig. 26 u. 27 l. z.) Diesem inneren Zellenband liegen nach außen viel größere, teilweise mit einem und mehreren Kernen erfüllte Zellen an, von welchen einzelne stark aufgebläht sind, und eine feinste Körnung der Zellsubstanz darbieten (Syncytium). (Fig. 26 u. 27, sy.) Verfolgt man nun dieses vom Ektoblast gebildete, hier und da vom Mesoblast abgehobene Band vor allem in den Schnitten 47 und 60, welche den Abbildungen 16 und 17 zu Grunde gelegt sind, so stellt man mehrere Tatsachen fest. Erstens verdickt sich die innere Schicht an verschiedenen Stellen (z. B. Fig. 17, K.) durch Vermehrung der Langhanszellen zu kleinen Knospen, über welche das Syncytiumband sich hinüberzieht. Diese Knospen werden dicker und länger (Fig. 16 und 17, tr. — Fig. 18, tr. rechts), bleiben aber dabei fast überall von Syn-

cytiumzellen bekleidet, wie man in den Fig. 16 und 17 an dem mit ekt. bezeichneten doppelreihigen Band unter starker Vergrößerung erkennen kann (s. Fig. 27, sy.).

Es treibt also in diesem Stadium des Eichens der Ektoblast schon eine Menge, doch noch kurze Sprossen; aber die Mesodermanlage dringt in diese Sprossen noch nicht ein und von Zöttchenbildung in dem bekannten Sinne des Wortes ist bis jetzt noch keine Rede.

Es muß aber hierzu hervorgehoben werden, daß die frühesten Knospenerhebungen und auch schon vorgeschrittnere Knospen (s. das Ektoblastband in Fig. 16) direkt vom mütterlichen Blut umspült werden und in keiner Berührung oder Verbindung mit mütterlichem Gewebe, etwa mit Deciduazellen stehen.

Geht schon hieraus die Zusammengehörigkeit der beiden Zellenreihen des Ektoblasten hervor, so spricht in diesem Stadium der Eientwicklung auch nicht ein einziges Moment für die Annahme, daß der Ektoblast oder auch nur seine äußere Bekleidung, das Syncytium, ätiologisch irgendwelche Beziehung zum mütterlichen Gewebe habe. Der Ektoblast gehört zur Eianlage. Seine Knospen sind Wachstumsäußerungen der letzteren. Trophoblastbildung und Syncytiumvermehrung sind ohne Eianlage gar nicht denkbar.

Geht man aber einen Schritt weiter und verfolgt, wie die Trophoblastknospen immer größer werden (z. B. Fig. 18, tr. links; Fig. 16, tr. links; Fig. 21, Übersichtsbild (Taf. XI); Fig. 22, tr. tr.; Fig. 23, tr. Taf. XII u. XIII)), so bemerkt man, daß die Eianlage außer den feinsten Wurzeln nach und nach größere treibt, welche die Innenwand der Eikammer zu erreichen suchen. Hierfür hat Peters das sehr zutreffende Bild (S. 91) gebraucht, daß die Trophoblastsprossen wie die Fangarme eines Polypen in die Umlagerungszone ausstrahlen.

Aber auch hierbei ist noch nichts von einem Vordringen der Mesodermanlage in diese Trophoblastknospen zu bemerken. Also das Ei sucht erst am Rande Halt zu gewinnen; dann erst schiebt es die Mesodermanlage zur Zöttchenbildung weiter vor.

ad 2. Wie und woran legen sich nun die Enden der Trophoblastknospen an der Innenwand der Eikammer an?

Zur Beantwortung dieser Frage muß man die Schnitte nicht nur durch die Mitte, sondern vor allem durch die Seite des Eichens (100—120) heranziehen. Hier hat man einen bemerkenswerten Befund zu verzeichnen. Es war bei der Eianlage davon die Rede, daß sie (Fig. 18) mit einem breiten Kopfe, wie ein angesaugter Blutegel, der Innenwand der Eikuppe sich angelegt hatte, daß aber auch hier die Verbindung durch ein feines Ektoblastband mit Syncytiumzellen bewirkt wurde. Beachtet man nun die Schnitte von den Seiten des Eichens, so treten, je mehr die Eianlage den Blicken entschwindet, immer mehr, und zwar besonders schön an der Eikuppe, aber auch sonst in der ganzen Peripherie breite Trophoblastzapfen und -säulen hervor, welche wie ein ausgespanntes Netzwerk die Eianlage mit der Kammerinnenwand verbinden.

Diese Zapfen und Säulen bestehen aus dicht aneinander gedrängten, mehr ovalen, mit runden und länglichen Kernen gefüllten, stark dunkelgefärbten Langhanszellen und sind überall, namentlich nach außen hin, von großen, teils länglich unregelmäßigen, teils ganz auf der Kante stehenden, mit sichelförmigen langen, oder aneinander gedrängten kleinen Kernen erfüllten Syncytiumzellen umzogen.

In dem schmalen Gewebe der Eikuppe haben sich die Enden dieser Zapfen mit der Syncytialumhüllung tief eingegraben (Fig. 16 u. 17, sy. Taf. IX). Hier, wo der die Kuppe bedeckende Fibrinstreifen fast verschwunden ist, begegnet man ganzen Ballen nebeneinander gedrängter Syncytialzellen. Zu mehreren aneinander gereiht rufen sie fast den Gedanken an Reste von Oberflächenepithel hervor (Fig. 12 u. 13, sy. Taf. VII); doch ist ihr Zusammenhang mit aus dem Inneren emporkommenden Syncytialzellen so deutlich, daß von Epithelresten nicht gesprochen werden kann. Aber noch ein anderer Umstand verbietet diese Annahme. Es war schon zu wiederholten Malen davon die Rede, daß außen auf die niedrige Kante des Fibrinstreifens sich von der Schleimhautoberfläche her ein schmales scholliges Band hinaufziehe, welches wie ein degeneriertes Epithelband aussah. Auch hier, wo die Fibrindecke zunächst fehlt und erst auf späteren Schnitten wieder beginnt, tritt dieses Band, wenn auch etwas wellig und schollig, wieder deutlich hervor. Da es ab und zu ganz deutliche Würfelepithelien aufweist, will es nicht gezwungen erscheinen, ihm den Charakter von Oberflächenepithel zuzusprechen. Es wäre dann ein etwas gequollener Rest, welcher zwischen den beiden geronnenen, die Eikuppe deckenden Blutströpfchen liegen geblieben wäre. Aus diesem Grunde läßt sich wohl das epithelähnlich gereihte Syncytium mit dem Oberflächenepithel nicht in Verbindung bringen (vergl. hierzu Peters, Taf. V, Fig. 10—13, epithelähnliche Reihung von Syncytium).

Nach dieser Darlegung wird man in Fig. 11 und 13 (Taf. VII) verstehen, wie sich die Syncytialzellen, ausgehend vom Trophoblasten tr., reihig geordnet haben und in einem großen Zellklumpen (sy.) auslaufen.

Das Gleiche gilt, wie schon früher erwähnt, von dem Syncytiumstrang (sy) in Fig. 10 (Taf. VI), der, wie man auf den benachbarten Schnitten verfolgen kann, von dem Trophoblasten (tr) seinen Ausgang genommen hat.

In ziemlich gleichmäßigen Abständen, aber in unregelmäßigen Bogen treten nun die Trophoblastzapfen, welche doch zunächst in dem mütterlichen Blutraum der Schleimhaut mehr oder weniger frei flottiert haben, an die Innenwand der Eikammer heran (Fig. 6, tr. Taf. III) und teilen mit diesen Bogen die Peripherie der Kammer in bestimmte Bluträume ab. (Fig. 15, tr.: Fig. 22 und 23, tr.) Somit entstehen jene Blutlakunen in der Trophoblastschale, wie sie z. B. auf Tafel I bei Peters vorzüglich zur Darstellung gekommen sind.

Da nun, wie wir oben gesehen hatten, die Trophoblastzapfen und -ausläufer von Syncytium bekleidet waren, so geht hieraus hervor, daß diesen Blutlakunen eine Syncytialbegrenzung anliegt, die man namentlich in den Bogen-

rundungen fast überall beobachten kann (Fig. 23 sy.) Mit anderen Worten: Die Blutlakunen sind, namentlich in den Bogen, mit Syncytium austapeziert. Letzteres bildet demnach zwischen Trophoblastgerüst und Blutlakunen die Abgrenzung.

Überblickt man aber diese Blutlakunen in der Eiperipherie, so macht sich sofort ein Unterschied bemerkbar, der eigentlich ganz selbstverständlich erscheint und der auch bei der Betrachtung der Tafel I von Peters nicht entgehen kann. Man sieht, wie die nach der Eikuppe zu gelegenen Lakunen mehr geschlossen sind, während die nach der Tiefe und nach der Seite hin gelegenen, durch verschiedene feine Verbindungen, mit den großen Bluträumen der decidua in offener Verbindung stehen. Diese Verschiedenheit liegt in der Natur der Sache begründet.

Denn bei den nach der Eikuppe zu gelegenen Lakunen (Fig. 6 tr.) wird der Bogen von der dünnen Reflexawand, bez. von der ihr anliegenden Fibrindecke abgeschlossen, was aber an der übrigen Eiperipherie nicht der Fall sein kann, da hier durchbrochene Gefäße liegen (Fig. 6. c).

Aber in beiden Fällen, mögen die Lakunen mehr geschlossen, oder mehr offen erscheinen, ist die Art, wie die Enden der Trophoblastzapfen am Rande befestigt werden, die gleiche. Sie geschieht durch größere und kleinere Syncytiumzellen und -schollen, welche die Ausläufer mit dem Decidualgewebe verlöten.

Wie innig diese Anlötung, welche man namentlich im Gewebe der Eikuppe eine Verankerung nennen kann, zustande kommt, geht aus Fig. 11 (Taf. VII) hervor. Der Trophoblast hat sich mit den ihm anliegenden Syncytiumzellen tief zwischen dem Decidualmantel eingegraben und bis zu sy mit einer mächtigen Riesenzelle vorgedrängt. Gleiches verfolgt man in Fig. 11 bei tr, tr_1, wo vom Trophoblastzapfen die Syncytiumzellen nach den verschiedensten Stellen hin ausstrahlen.

Und in der Eiperipherie legen sich die verbindenden Syncytiumzellen an die nächstliegenden Decidualbalken, bez. an die Wandreste der enorm erweiterten und aufgebrochenen Kapillaren und Blutgefäße an, wodurch eine Verbindung der letzteren mit den Blutlakunen gebildet und aufrecht erhalten wird.

Es spielt demnach das Syncytium, wie hier im voraus bemerkt werden soll, nicht nur die sehr wichtige Rolle der Trophoblastanlötung und -verankerung, sondern es bringt mit dem weiteren Wachstum des Eies immer mehr die Kapillarwände zur Einschmelzung (s. Fig. 28 Taf. XVI) und zieht somit immer größere Bluträume für die Ernährung des Eies heran.

Nachdem wir somit ad 3. die Blutlakunen kennen gelernt haben, welche zwischen den Trophoblastausläufern liegen, bedarf es ad 4. noch der Aufklärung, wie sich diese Bluträume zu den konfluierenden Kapillaren im umgebenden Decidualgewebe verhalten. Hierzu dienen die Schnitte 81—96 und zum Teil die Figuren 22 und 23. (Taf. XII u. XIII.)

Bei der Betrachtung dieser Schnitte hat man sich immer wieder daran zu erinnern, daß das Eichen in ein durch den prämenstrualen Zustand von Blut überfülltes Gewebe eingedrungen war. Die Blutgefäße waren stark erweitert; ebenso die Drüsen. Aus den Kapillaren war Blut in das Zwischengewebe getreten, und war nach und nach auch in die Drüsenräume eingebrochen. Und so umgab ein außerordentlich lockeres maschiges, von freiem Blut durchsetztes Gewebe, welches vorwiegend aus erweiterten teils noch geschlossenen, teils schon aufgebrochenen Kapillaren und deren zartem Zwischengerüst bestand, die Eianlage und bildete sonach die Kammerwand.

Man mag nun noch soviel Präparate durchmustern und sie untereinander vergleichen: immer wieder bemerkt man dieselben Vorgänge. Es wird die Innenwand der Kammer, wie eben erwähnt, teils von erweiterten Kapillaren, teils von offenen Bluträumen mit deren Zwischengerüst gebildet. Da die offenen Bluträume eben noch geschlossene Kapillaren waren, so ist der Innenrand aller dieser Bluträume, nicht durchgehends, aber fast überall von Endothelien ausgekleidet. Einzelnen von ihnen liegen große Syncytiumzellen bez. -klumpen an, die in der nächsten Umgebung der Blutlakunen in dem lockeren Zwischengewebe sehr viel anzutreffen sind. Sie schwärmen von dem Syncytium, welches die Trophoblastausläufer an der Wand anlötete, im Gewebe gewissermassen vor. Daher kommt es auch, daß in den Schnitten, welche durch das Ei ganz seitlich gelegt wurden, eine Menge großer Syncytiumzellen angetroffen werden. (Fig. 4. sy. Taf. II.)

Bemerkenswert ist nun, daß diejenigen Gefäßendothelien, welchen große Syncytiumzellen außen anliegen, ebenfalls beträchtlich gegen die anderen vergrößert erscheinen und einen sehr großen, teils länglichen, teils in Vermehrung begriffenen Kern enthalten. Der Gedanke könnte nahe liegen, die Wucherung des Gefäßendothels zu Syncytium und die weitere Vermehrung desselben von hier aus als das Primäre aufzufassen und dann anzunehmen, daß die Entstehung des Syncytiums vorwiegend von den Gefäßendothelien besorgt werde.

Doch hat sich hierfür in unseren Präparaten kein einziger Anhaltepunkt ergeben. Die Sache verhält sich vielmehr so, daß die Syncytiumzellen, welche ja die Trophoblastausläufer bekleiden und an der Wand anlöten, sich im Gewebe verbreiten, daß sie zwischen den erweiterten Kapillaren und Drüsen, namentlich im übrig bleibenden Gewebsgerüst immer weiter vordringen, und vor allem sich an die Wände noch geschlossener Kapillaren anlegen, und diese anfressen, so daß immer neue Bluträume eröffnet werden.

Dieser Vorgang stellt sich z. B. auf den Schnitten 86—89 so dar, daß große in Reihen gestellte Syncytiumzellen von einem Trophoblastausläufer gegen die Wand einer quergetroffenen Kapillare vorrücken und sich mit deren Wandzellen zunächst verbinden (s. Fig. 28. sy. Taf. XVI). Auf dem nächsten Schnitte dringen Syncytiumzellen in die Gefäßwand ein. Letztere wird aufgeblättert. Die sonst in geschlossenen Bogen liegenden Gewebszellen, sowie die Endothelien sind wie

zerfasert. Auf den nächsten Schnitten dringen aus der aufgefaserten Gefäßwand Blutkörperchen hervor; die Syncytiumzellen brechen aber tiefer in das Gefäßlumen ein. Endlich sieht man von dem Gefäß nur noch die halbe Wand, bis auch diese der Einschmelzung verfällt. Somit fallen die peripheren Bluträume durch die rastlose Arbeit der Syncytiumzellen der Reihe nach der Auflösung anheim, und es ergibt sich aus diesem Befund, daß schon jetzt, d. h. in einem so frühen Stadium die intervillösen Bluträume angelegt bez. ausgebildet sind.

Streng genommen könnte man von intervillösen Räumen noch nicht sprechen, da die Mesodermanlage hier noch nicht in die Trophoblastzapfen hineingewachsen ist, sich also Zöttchen im wirklichen Sinne des Wortes noch nicht vorfinden, während sie z. B. auf Tafel II. bei Peters (Z. D.) zwischen den Trophoblastsäulen bereits ausgebildet sind. Es würde demnach für unser Eichen die Bezeichnung Intertrophoblast-bluträume jetzt die richtigere sein.

Da aber die Zöttchen in die Trophoblasterhebungen und -lager doch sehr bald hineinwachsen, so läßt sich in dieser so frühen Zeit von einer intervillösen Blutraumanlage schon reden. Der mit der Sache vertraute Leser weiß jedenfalls, was damit gemeint ist. Auch ist es wohl besser, wenn nicht das Verständnis der Sache durch die Einführung eines neuen Namens erschwert wird.[1])

Welcher Wert ist nun diesen geschilderten Befunden beizumessen?

Ich weiß recht wohl, daß unser Präparat, wenn es auch vollkommen in situ liegt und auf das sorgfältigste behandelt worden ist, auf einzelnen Schnitten doch eine übermäßige Blutfülle darbietet, welche die Eianlage hier und da zusammengedrängt und den Ektoblast abgehoben hat. In der Hauptsache sind aber alle diejenigen Verhältnisse, deren Aufklärung den Zweck dieser Untersuchung bildete, so klar und so schön zu sehen, daß ich das ursprüngliche Bedenken, das Eichen zu veröffentlichen, schließlich fallen gelassen habe, zumal Herr Prof. Graf von Spee mich in liebenswürdigster Weise dazu ermutigte.

Wenn ich sonach berechtigt zu sein glaube, an dem, was ich geschildert, festzuhalten — wenigstens so lange, als bis ein gleich junges oder noch jüngeres und noch besser erhaltenes Eichen bekannt gemacht sein wird, — ist es nunmehr notwendig, meine Befunde mit den jüngsten in der Literatur niedergelegten wiederum zu vergleichen. Doch will mir hier eine Beschränkung wünschenswert erscheinen.

Peters hat in seinem Buche in erschöpfender Weise aller der Autoren gedacht, welche etwas ältere Eier beschrieben haben, und hat seine Befunde

[1]) Auf dem Kongreß in Kiel hat Peters aus der Umlagerungszelle des von ihm veröffentlichten Eichens Zeichnungen demonstrieren lassen, wo in ganz besonders schöner Weise das Abstoßen und Zugrundegehen der Endothelien zu sehen ist an jenen Stellen, an welchen das Syncytium gegen die Endothelrohre andrängt. Ein neuerlicher Beweis dafür, daß eine Umwandlung von Endothel in Syncytium nicht stattfindet.

diesen gegenübergestellt. Dieser Umstand und da er selbst das bisher jüngste Eichen beschrieben hat, rechtfertigt es wohl, wenn ich mich auf die Befunde von Peters und dessen kritische Musterung der Literatur beschränke und aus der letzteren nur das hervorhebe, was für die vorliegenden neuen Ergebnisse von Belang ist. Von den jüngsten Arbeiten werden demnach nur folgende heranzuziehen sein — und dies gilt auch für das letzte Kapitel: über das Syncytium — nämlich die Abhandlung von Pfannenstiel in Winckels Handbuch, die von Rossi Doria[1]; ferner Marchand[2]), Friolet[3]), Herrmann und Stolper[4]), Webster[5]), Graf v. Spee und Beneke (l. c.).

Mit der von Peters gegebenen Trophoblastschilderung stimmt die unsrige in den wesentlichsten Punkten überein. Peters hat das Wachstum, die Zusammensetzung und die Bekleidung der Trophoblastsäulen mit Syncytium fast genau so gefunden wie ich. Er sagt hierüber S. 49: „Von den einfach kubischen Zellen der zentralen Schicht des Trophoblast kann man gegen die Oberfläche desselben fortschreitend alle Übergänge von diesen bis zu den riesigen Syncytialgebilden verfolgen."

„Jene Blutlakunen, die einwärts nur noch von einer einseitigen Ektoblast-Zellenschicht begrenzt werden, sind fast allerwärts mit einer dünnen, zellgrenzenlosen Protoplasmalage austapeziert, in der reihenförmig angeordnete Kerne eingelagert sind. Diese Kerne haben quergetroffen eine langspindelige Form; an Schräg- oder Flachschnitten jedoch sehen wir, daß sie plattgedrückte, oft ganz unregelmäßig gebogene, mit den früher beschriebenen Kernen der peripheren Schicht in ihrem Aussehen vollkommen übereinstimmende veränderte Ektoblastkerne sind. Diese schmale, an den zentralsten Partien der Blutlakunen förmlich wie ein Endothelbelag aussehende Protoplasmatapete setzt sich an den Seitenwandungen der Lakunen fort, die Zellsäulen des Trophoblast einscheidend."

Also ist auch bei ihm das Blut in den Lakunen gegen die Trophoblastzapfen und -säulen, vor allem innerhalb der Bogenrundungen, abgegrenzt durch eine syncytiale Tapete.

Was dann die an die Trophoblastschale unmittelbar angrenzende Compactazone (Umlagerungszone, Peters S. 52 u. ff.) betrifft, so liegen auch hier rings um das Ei, besonders serotinalwärts, sowohl mächtig gedehnte mütterliche Blutgefäße, als auch eine Reihe von Drüsendurchschnitten. Die mucosa uteri ist hier nicht nur ödematös durchtränkt, sondern auch reichlich von Blutelementen durchsetzt.

In der ferneren Umgebung des Eichens liegt bei Peters (Taf. I.) ein großes Endothelrohr, von welchem eine Reihe mehr oder minder mächtiger

[1]) Über die Einbettung des menschlichen Eies, studiert an einem kleinen Ei der zweiten Woche. Arch. f. Gynäkologie 76.

[2]) Beobachtungen an jungen menschlichen Eiern. Anat. Hefte. 21. B.

[3]) Beitrag zum Studium der menschlichen Placentation. Leipzig, Thieme. 1904.

[4]) Zur Syncytiogenese beim Meerschweinchen. Wien, Hölder. 1905.

[5]) Die Placentation beim Menschen. Übers. von Kolischer. Berlin, O. Coblenz. 1906.

Gefäßrohre abzweigen. Diese umkreisen das Eichen wie die Meridiane eines Globus. „Sie treten oft erst nach Durchsetzung eines Teiles der Umlagerungszone, bez. der Grenzschichten zwischen dieser und der compacta an einem mehr polwärts gelegenen Punkte mit den Blutlakunen des Trophoblasten in Verbindung, stellenweise aber brechen sie schon nach ganz kurzem Verlaufe an den mehr scrotinal gelegenen Punkten ein."

Was nun das Verhalten des Trophoblasten zu den umgebenden Kapillaren und deren Endothelrohren betrifft, so gehen die Ergebnisse von Peters (S. 59.) dahin, daß nicht die Trophoblastwucherung sich in die Endothelwandung einbohrt (wie von mir beschrieben wurde), sondern daß das Blut aktiv in den Trophoblast einbrach. Diesen Befund hat Peters mit der ausgezeichneten Abbildung Fig. 23. Tafel A, illustriert, welcher ich allerdings aus meinen Präparaten keine ähnlich schöne an die Seite zu stellen vermag. Ich habe immer nur so viel beobachtet, daß, wie oben beschrieben, das Eichen anfänglich in einem prämenstrualen Schleimhautbluterguß liegt, daß dann der Trophoblast wächst und dann durch Vortreibung von Syncytiumzellen die nächstliegenden Kapillaren anfrißt und so eine Wandkapillare nach der andern den Trophoblastlakunen einverleibt. Da aber der Blutreichtum in der Umgebung meines Eichens doch vielleicht abnorm ist, so bescheide ich mich gern, daß die Bilder von Peters zutreffender sind als die meinen und seiner Auffassung mehr Berechtigung zukommt. Ich möchte aber dem gleich hinzufügen, daß auf diese differenten Befunde deshalb nicht viel ankommen wird, weil es mir, was jedenfalls viel wichtiger ist, ebenso wie Peters, gelang, zwischen den innerhalb der Trophoblastrundbögen und den in der weiteren Umgebung liegenden Bluträumen einen Zusammenhang nachzuweisen und damit die schon in so früher Zeit angebahnte und ausgebildete Anlage des intervillösen Blutraumes festzustellen.

Über einen nicht unwichtigen, von Peters erhobenen Befund, den er bei einem von Phosphorvergiftung herrührenden, 3 : 5 mm großen (also wesentlich größerem als dem meinigen) Eichen erhob, möchte noch der Vollständigkeit wegen berichtet werden. „Er teilt — wegen der Phosphorvergiftung mit der nötigen Reserve — mit, daß an diesem Eichen, dessen Trophoblastschale schon auf das in späteren Stadien nur mehr auffindbare zweireihige Chorionepithel (Langhans plus Syncytium) reduziert und das mit seinen Zotten förmlich in einen Blutsee eingebettet war, der Zwischenzottenraum gegen die allerdings durch blutige Suffusion pathologisch veränderte Compacta durch einen um das ganze Ei herum liegenden kontinuierlichen Fibrinstreifen abgegrenzt erschien. Ob man diesen nach Vergleich mit zweifellos ganz normalen Objekten als die erste Anlage des Nitabuchschen Fibrinstreifens würde ansehen dürfen, bliebe abzuwarten."

Hierzu möchte ich anführen, daß sich auch bei meinem Eichen in einzelnen Präparaten und zwar am Rande der stärker erweiterten und offenen Bluträume, welche das Ei wie eine Schale umgeben, derartige Fibrinstreifen

bemerkbar machen. Doch halte ich für vorsichtiger, die Bedeutung derselben in Frage zu lassen.

Daß, wie auch Peters bereits ablehnend beantwortet hat (S. 75 u. 76), die Bildung der Trophoblastlakunen mit den zu Grunde gehenden und zur Auflösung gekommenen Schleimhautdrüsen direkt nichts zu tun hat und daß aus Drüsenepithel nirgends Syncytium gebildet wird, geht wohl zur Genüge aus den bisherigen Mitteilungen hervor, möchte aber hier schon — dem nächsten Kapitel vorauseilend — besonders hervorgehoben sein.

Wenn Pfannenstiel, der sich in der Hauptsache Peters angeschlossen hat, in einzelnen Punkten, z. B. betreffs der das Ei umlagernden Mucosa zwar abweichender Ansicht ist, so kann ich ihm hier nicht zustimmen, da seine Beobachtungen relativ viel zu alten Präparaten — aus dem Ende der 2. Woche — entnommen sind.

Vor allem habe ich für seine Behauptung in meinen Präparaten keine Begründung finden können: S. 242 „daß nach seiner Überzeugung die Trophoblastlakunen neugebildete Kapillaren der Decidua seien, deren Wandung — sei es das Endothel oder das umgebende Bindegewebe — sich in Syncytium umgewandelt habe."

In Übereinstimmung mit Peters fand ich ja, daß die abgeteilten Randlakunen, da sie doch zwischen den Trophoblastsäulen liegen und von diesen erst gebildet wurden, von einer Syncytialtapete ausgekleidet sind, die da aufhört, wo die Enden der Trophoblastausläufer peripher an das Schleimhautgerüst, bez. an die Wandungen der eröffneten Blutgefäße antreffen.

Ob nun diese Lakunen, die natürlich von der Mutter stammen, als neugebildete Kapillaren der Decidua bezeichnet werden dürfen, erscheint mir sehr fraglich, ist aber auch nicht von entscheidender Bedeutung. Wichtiger ist jedenfalls, daß die syncytiale Tapete dieser Lakunen nach dem früher Dargelegten nur von der Eianlage, bez. von dem Ektoblasten herstammen kann.

Zu sehr bemerkenswerten Befunden ist Rossi Doria bei der Untersuchung eines Eichens gekommen, das aus dem Anfang der 2. Woche der Schwangerschaft stammte. Abgesehen von sehr vielen mit Peters und den meinigen übereinstimmenden Befunden interessieren uns seine Beobachtungen über die trophoblastische Kapsel. Nach ihm dringt das befruchtete Eichen ebenfalls in die durch das prämenstruale Stadium äußerst blutreiche Schleimhaut ein und gelangt in einen mit ausgetretenem Blut gefüllten Spaltraum. „In dieses ausgetretene Blut schieben sich die chorialen Trophoblastwucherungen vom Ektoderm aus immer mehr vor, kommen mit dem umgebenden Bindegewebe in Berührung, verbreiten sich mit ihm und verursachen Veränderungen daselbst." Diese bestehen darin, daß Kapillaren erweitert und zerrissen, und daß neue Blutergüsse gebildet werden, in welche der Trophoblast neue und längere Wucherungen treibt. Eine Neubildung von Blutgefäßen, wie Pfannenstiel gefunden, hat auch Rossi Doria nicht wahrnehmen können.

„Der Trophoblast frißt nun, wie Rossi Doria weiter ausgeführt hat, die Gefäßwandungen an und durchbricht sie mittels des Syncytiums. Dem gegenüber verteidigt sich das mütterliche Gewebe und setzt dem Eindringen des Trophoblasten den Damm der Deciduazellen (Umlagerungszone) entgegen. So bildet sich die fötale Trophoblastschale und die Mutterschale aus."

Genügt schon dieses Zitat, um die große Ähnlichkeit Rossi Doria's und meiner Schilderungen erkennen zu lassen, so möge nur noch angedeutet sein, daß seine Auffassung von der Bildung und Wandbekleidnng der Trophoblastlakunen mit der meinigen fast genau übereinstimmt. Besonders verdient seine Beobachtung über die Auskleidung der Lakunen mit Syncytiumzellen wörtliche Zitierung, da ich zu den ganz gleichen Befunden gelangt bin (S. 503.):

„Das Syncytium dringt in die Deciduaauskleidung, besonders in den perivasalen Spalten und unter das Endothel, sowie in das Lumen der Gefäße selbst ein. Die von verschiedenen Beobachtern wahrgenommenen Riesenzellen der Decidua, in dieser Entwickelungsperiode des Eies, sind sämtlich als Sprossen des Syncytiums anzusehen, (vergl. meinen übereinstimmenden Befund (Fig. 4.)) die sich auch von ihrer oft gestielten Basis ablösen und selbst in Serienschnitten die Merkmale isolierter Zellen annehmen können. Oft aber erhalten sie sich am Syncytium, dem sie entstammen, angeheftet und können nur irrtümlicherweise für Zellen gehalten werden."

Nach Marchand (s. c. S. 262) verhält sich das wachsende Ei zu der umgebenden Uterusschleimhaut ganz ähnlich wie eine maligne Neubildung: es „frißt sich" gewissermaßen in dieselbe ein, wie es Graf von Spee für das früheste Stadium des Meerschweincheneies dargestellt hat. Die sonstigen Bemerkungen Marchands dürfen hier übergangen werden, da er Eier viel älteren Datums, darunter zwei ziemlich defekte, beschrieben hat.

Auch das Eichen, welches Friolet beschrieben und auf 3—4 Wochen alt geschätzt hat, ist für die Erörterung der jüngsten Verhältnisse kaum verwendbar. Seine Arbeit ist mehr referierender Art und schließt sich in der Hauptsache den Petersschen Befunden an.

Herrmann und Stolper haben eingehende Studien über das Meerschweinchenei gemacht und kommen zu folgenden bemerkenswerten Ergebnissen: 1. „Beim Meerschweinchen gibt es nur ein und zwar sicher fötales Syncytium, hervorgewachsen aus der Placentaranlage. 2. Das Syncytium tritt in ganz bestimmte Beziehungen zu den mütterlichen Gefäßen und 3. zeigt die Zotte der Meerschweinchenplacenta in einem ganz bestimmten Stadium denselben Doppelepithelüberzug mit denselben Charaktereigenschaften wie die Zotte der menschlichen Placenta."

Es bedarf hiernach nicht der weiteren Darlegung, wie sehr zu diesen Befunden die hier geschilderten passen.

Was endlich die verdienstliche Abhandlung von Webster betrifft, so gibt sie in der Hauptsache einen Überblick über die Befunde in sämtlichen

Monaten der Schwangerschaft, bringt aber keine eigenen Untersuchungen über ein sehr junges Ei.

Beneke, welcher ein wesentlich älteres Eichen (4,2 : 22; 1,2 mm) mit 1,86 mm langem Embryo untersucht hat, kommt, wie aus dem Referat seines Vortrags hervorgeht, zu Ergebnissen, die mit denen von Peters und den meinigen in der Hauptsache übereinstimmen. Er konnte bezüglich des Baues des Trophoblast die Angaben von van Heukelom, Peters, Marchand u. a. im wesentlichen nur bestätigen. Die Syncytialriesenzellen leitet auch er vom fötalen Ektoblast her; eine Unterscheidung von Symplasma glandulare, conjunctivum, endothcliale und fötalem Syncytium im Sinne Bonnets gelang es nicht durchzuführen. Die Syncytien verdrängen die Endothelien der gedehnten decidualen Gefäße wie die Epithelien der Drüsen.

Über seine weiteren Beobachtungen ist noch die ausführliche Veröffentlichung abzuwarten.

V.

Das Syncytium.

In den vorigen Kapiteln war bei der Beschreibung des Ekto-, bez. Trophoblasten schon so oft vom Syncytium die Rede, daß kaum noch eine Unklarheit darüber bestehen kann, welche Herkunft ich ihm auf Grund meiner Präparate zuschreiben muß.

Da aber auch heute noch die Meinungen der hervorragendsten Forscher hierüber auseinandergehen, so soll die Entstehung und der Zweck des Syncytiums noch einmal zusammengefaßt und dabei auf die gegenteiligen Ansichten Anderer eingegangen werden.

In Übereinstimmung mit Peters zeigten unsere Präparate (Fig. 16 u. 17.), daß das Syncytium die äußere Zelllage des Ektoblasten bildet und daß man dieser hier zum ersten Male begegnet. Wir sahen ferner, daß, wenn die innere Zellreihe (Langhans' Zellen) anfängt, Knospen (Fig. 17. Kn.) oder Zapfen (Fig. 16 u. 17 tr.) zu treiben, das Syncytium diese Wucherungen ebenfalls bekleidet, daß es die größeren und größten Trophoblastsäulen und -ausläufer einscheidet und bis zu dem Bindegewebe der Kammerwand, wo sie sich anlöten, hinleitet.

Auf diese Weise grenzt also das Syncytium die Trophoblastwucherungen gegen das diese umspülende Blut ab.

Nun fällt dem Syncytium, wie wir sahen, aber weiterhin die Aufgabe zu, die Enden der Trophoblastausläufer mit dem Randgewebe zu verbinden und die in diesem liegenden Gefäße anzufressen, aufzufasern und damit immer neue Bluträume für die Ernährung des wachsenden Eies zu erschließen.

Man verfolgt also auf allen Präparaten das Syncytium von innen nach außen, vom Ektoblasten nach den Enden der Trophoblastsäulen hin, und nicht umgekehrt. Man bemerkt es an den noch kurzen, nicht angelöteten Trophoblastzapfen als kolbige Ausläufer, in mannigfachen, zur Genüge bekannten Formen, und kann beim Studium namentlich dieser Bilder im Vergleich mit den anderen unmöglich zu einer anderen Auffassung kommen, als daß das Syncytium lediglich vom Fötus herstammt und daß es die äußere Zelllage des Ektoblasten ist, der Pionier für Wachstum und Ernährung des Eichens.

Aber auch die Art und Weise, wie die Syncytiumzellen die Kammerwandgefäße anfressen, auffasern und einschmelzen, führt uns nur zu der einen Auffassung, daß diese Gebilde vom Fötus, von der Eianlage herkommen.

Denn man sieht, wie sie vom Ei her im Zwischengewebe vordringen, aber nicht von diesem nach dem Ei hin. Wäre letzteres der Fall, so würde man in der Umgebung der Kammerwandgefäße eine weit größere Zahl von Syncytiumzellen vorfinden. Und hätte Pfannenstiel mit seiner Meinung recht, daß das Gefäßendothel sich in Syncytium umwandelt, daß von hier aus das Syncytium vorwiegend seinen Weg nähme und sich nach dem Ei hin immer mehr ausbreite, so bliebe damit die Tatsache schwer vereinbar, daß alle Trophoblastzapfen, kurze wie lange, von Syncytium eingescheidet sind und, daß die Rundbögen der Trophoblastlakunen größtenteils eine Syncytiumtapete besitzen.

Peters, dem ich hier ganz zustimme, hat sich über die Genese, das sehr frühe Auftreten und über die Lage des Syncytiums sehr bestimmt folgendermaßen ausgesprochen (S. 87): „Wir finden in der Trophoblastschale, wenn auch nur vereinzelt, so doch stellenweise Blutlakunen, die noch keine syncytiale Auskleidung tragen. Im übrigen ist das Syncytium über die ganze Eioberfläche verteilt zu finden, d. h. wir können an allen Schnitten der Serie stellenweise mehr oder weniger große syncytiale Protoplasmazüge und Schollen vorfinden, die teils dem Trophoblast flächenhaft aufgelagert, teils jedoch durch unregelmäßige Netze und Balken von Protoplasma mit ihm in Verbindung stehend, teils frei in den Blutlakunen, teils frei gegen die Umlagerungszone vordrängend zu finden sind.“ Daraufhin erklärt Peters das Syncytium als einen Abkömmling fötalen Gewebes. Und meine eigenen Präparate haben mich ebenfalls zu keiner anderen, als zu dieser Auffassung geführt.

Damit erledigt sich die Erörterung, ob das Syncytium etwa vom Uterusepithel oder vom Deciduagewebe herstamme. Hiergegen hat sich Peters so ausführlich und mit so zutreffenden Gründen ausgesprochen, daß ich nichts Neues dem hinzufügen kann.

Erwähnt möchte nur noch sein, daß ich meine eigenen, in früheren Arbeiten

zum Ausdruck gebrachten abweichenden Ansichten über die Genese der Langhanszellen, über Reste von Uterusepithel in der Umgebung des Eichens (die schon früher von mir richtig gestellt wurden), ferner über die Entstehung der intervillösen Bluträume u. a. durch die Untersuchung dieses jüngsten Eies ersetzt betrachte.

Für weitere Fortschritte tut uns aber Eines not: Auffindung außerordentlich kleiner menschlicher Eichen in situ, womöglich von ganz plötzlich (nicht durch Selbstmord) Gestorbenen. Denkbar beste Konservierung, sorgfältigste Untersuchung und naturgetreue bildliche Wiedergabe der mikroskopischen Präparate.

Figurenerklärung.

Taf. I. Fig. 1. Der schwangere Uterus an der vorderen Wand aufgeschnitten. Der helle, mit Ei bezeichnete Punkt ist der Einbettungsort des Eichens. o. i. = innerer Muttermund.

Fig. 2. Natürliche Größe dreier mikroskopischer Präparate zur Darstellung des Schleimhauthügels (h), in welchem das Eichen liegt, und der Grenze (g) von mucosa und muscularis. 2a = Schnitt 5; 2b = Schnitt 80; 2c = Schnitt 160.

Taf. II. Fig. 3. Schnitt 4. Vom äußeren Rand des Schleimhauthügels. Oberflächenepithel = e. v = decidua vera. d = Erweiterte und gefältelte Drüse, mit sehr schön erhaltenem Epithel. c = Kapillaren. F = Schleimhautfurche. Obj. AA. Oc. 3.

Fig. 4. Schnitt 10. fi = Fibrindecke. e = Rest von Oberflächenepithel. c = konfluierende Blutgefäße. F = Furche. tr = Trophoblastzapfen. sy = Syncytiumzellen. Obj. AA. Oc. 3. Übersichtsbild.

Taf. III. Fig. 5. Schnitt 15. Obj. AA. Oc. 12.

fi = Fibrindecke.
w = Reste von Würfelepithel auf der Fibrindecke.
e = darunter liegendes scheinbares Oberflächenepithel (?).
e.s.= Einsenkung desselben, ähnlich wie bei einer Drüsenmündung (s. Text!).
c = konfluierende Bluträume.

Fig. 6. Schnitt 19. Obj. AA. Kompens. Oc. 4.

fi = Fibrindecke.
e.s = Andeutung der in Fig. 5 (Schnitt 15) viel deutlicher sichtbaren Einsenkung.
c = konfluierende Bluträume.
tr = Trophoblastzapfen.
F = Schleimhautfurche.
Zwischen Einsenkung (e. s.) und Fibrindecke rote Blutkörperchen.

Taf. IV. Fig. 7. Schnitt 22. Obj. AA. Oc. 3.

fi = Fibrindecke.
e = Von den Rändern hier zieht sich unter die Fibrindecke noch etwas Oberflächenepithel (?) hin, fraglich, ob es nicht ein Syncytiumband ist.
d.v. = Decidua vera.
c = konfluierende Blutgefäße.
tr = Trophoblastzapfen.
F = Schleimhautfurche.
ei = zum ersten Male zeigt sich im Schnitt die seitlich getroffene Eianlage.

Fig. 8. Schnitt 27. Obj. AA. Kompens. Oc. 4.
fi = Fibrindecke, rechts in faltiger Anordnung.
d.v. = Decidua vera.
c = konfluierende Blutgefäße.
F = Schleimhautfurche.
dr = Schleimhautdrüsen.
tr = Verschiedene Trophoblastzapfen haben sich im Schleimhautgewebe nach der Peripherie hin verankert.
sy = ein Zapfen mit kolbigem Syncytiumausläufer.
ei = Die Eianlage wird deutlicher.

Taf. V. Fig. 9. Schnitt 26—28. Zeiß Obj. AA. Oc. 3.
fi = Fibrindecke rechts in faltiger Anordnung.
e = Randepithel (?), von der Oberfläche etwas unter die Fibrindecke dringend. Wahrscheinlicher ist es ein Syncytiumband vom Trophoblast (tr) empordringend.
tr = Trophoblastzapfen.

Taf. VI. Fig. 10. Die linke Hälfte der Fig. 9 in starker Vergrößerung. Obj. Zeiß. Apochr. 4,0 mm. Oc. 6.
fi = Fibrindecke.
e = Randepithel.
tr = Trophoblastzapfen, steht, wie die folgenden Schnitte zeigen, direkt mit den palisadenartig geordneten Syncytiumzellen (sy), welche Schleimhautoberflächenepithel vortäuschen könnten, in Verbindung. (Vergl. den ganz ähnlichen Befund bei Peters, Taf. V, Fig. 12 u. 13.)

Taf. VII. Fig. 11. Schnitt 30. Obj. AA. Oc. 8. Der mittlere Teil des Schnittes wurde absichtlich weggelassen.
fi = Fibrindecke, links gleichmäßig, rechts in starker Faltung begriffen, wie bei einem corpus luteum.
tr = Trophoblastzapfen, auslaufend in
sy = Syncytiumkeulen.
e = Epithelrest (?). Wahrscheinlicher ist es ein Syncytiumband, vom Trophoblast (tr) herkommend.

Fig. 12. Aus Schnitt 32. Obj. Apochr. 4,0 mm. Oc. 3.
tr = Trophoblastzapfen.
sy = Syncytium.

Fig. 13. Schnitt 39. Obj. Apochr. 4,0 mm. Oc. 3.
fi = Fibrindecke.
sy = Syncytiumband, rechts auslaufend in eine Zellkeule.
tr = Trophoblast mit (sy) Syncytiumbelag.

Taf. VIII. Fig. 14. Schnitt 37. Obj. AA. Komp. Oc. 3.
fi = Fibrindecke, mit schollenartigem Bande (s. b.) an einzelnen Stellen.
e = Rest von Oberflächenepithel (?).
c = konfluierende Blutgefäße.
F = Schleimhautfurche.
dr = Schleimhautdrüsen. Die seitlichen münden (links oben) in das cavum uteri, rechts unten in die Furche. Die mittlere (m) geht nach Teilung in 2 Arme mit dem rechten Arm fast bis an den Rand der Eihöhle, ohne in ihr zu münden.
tr = Trophoblastzapfen.
sy = Syncytiumkeule.

Taf. IX. Fig. 15. Schnitt 40. Obj. AA. Oc. 8.
fi = Das kolbige Ende der Fibrindeeke, das von einem scholligen Band (s. b.) bedeckt ist, zeigt genau die faltige Anordnung wie im corpus luteum.
tr = Der bogenartig angeordnete Trophoblast läßt sieh verfolgen bis zu dem epithelähnliehen (?) Band unter dem kolbigen Ende der Fibrindecke. Sehr fraglich, ob Epithelrest.

Fig. 16. Sehuitt 47. Obj. AA. Oe. 8.
fi = Fibrindeeke, teilweise in Organisation.
ei = Eianlage.
ekt = Ektoderm.
tr = Trophoblastzapfen.
sy = Syneytiumknospen.

Fig. 17. Schuitt 60. Obj. AA. Oe. 8. Bezeiehnung wie in 16.
k = Trophoblastknospen mit Syncytiumbelag (s. Fig. 26 in starker Vergrößerung).

Taf. X. Fig. 18. Schnitt 63. Obj. D. Oc. 3.
fi.o. = Fibrindeeke in Organisation
ei = Eianlage.
ekt und Ekt_1 = Ektoderm.
tr = Trophoblastzapfen.
a = Eianlage mit breiter Fläehe der Innenwand an der Eikuppe anliegend.

Taf. XI. Fig. 19. Sehnitt 69. Obj. AA. Oe. 3.
Kn = Die Fibrindeeke bildet im rechten Ausläufer nur noeh eine kleine strukturlose knopfartige Erhöhuug.

Fig. 20. Schnitt 75. Obj. AA. Oe. 3.
Kn = Der knopfartige Ausläufer wird wieder länger und liegt langgestreckt der organisierten ursprünglichen Fibrindeeke auf.
s.b. = Sehollenartiges Band darüber.

Fig. 21. Sehnitt 80. Obj. AA. Oe. 4.
fi = Die strukturlose Fibrindecke wird wieder länger und ähnlich wie in den Schnitten 10—25.
s.b. = Auf ihr ein scholliges Band.
Eianlage mit zahlreichen Trophoblastzapfen (nur skizziert).

Taf. XII. Fig. 22. Sehnitt 92. Obj. AA. Oc. 3.
fi = Die Fibrindecke teilweise vom seholligen Band (s. b.) bedeekt, wird wieder länger und liegt dieht dem Eihügel an.
F = Schleimhautfurehe.
e, e_1, e_2 = zusammenfließende, erweiterte Bluträume.
dr = langgestreekte Drüsen umgeben das Ei.
tr = Trophoblastzapfen sind durch Syneytium iu dem Raud der Eikammer verankert.

Taf. XIII. Fig. 23. Schnitt 94. Obj. AA. Oe. 6.
fi = Fibrindeeke, mit kurzem, seholligem Bande (s. b.) versehen, ist wieder etwas länger geworden und liegt dicht dem Randgewebe an.
F = Sehleimhautfurehe.
c, c_1, c_2 = zusammengeflossene, erweiterte Bluträume.
dr, dr_1, dr_2 = Drüsen. Die in der Abbildung mit dr_1 und dr_2 bezeichneten gehen fast ganz bis zum cavum uteri heran. Teilweise sind sie mit Blut gefüllt, naeh dem Boden der Eikammer zu erseheinen sie teils verdrängt, teils aufgelöst. In die Eikammer mündet keine Drüse.
tr = Verschiedene Trophoblastzapfen sind an der Innenwand der Eikammer verankert.

Taf. XIV. Fig. 24. Schnitt 105. Obj. AA. Oc. 8.
Die Fibrindecke ist nicht mehr vorhanden.
F = Schleimhautfurche.
c = zusammenfließende Bluträume.
dr dr_1 = Drüsen. Die bei dr_1 geht fast bis an die Eikammer heran.
tr = Eine Menge Trophoblastzapfen verankern sich an der Innenwand der Eikammer, zum Teil mit Syncytiumausläufern.

Taf. XV. Fig. 25. Schnitt 142. Obj. AA. Oc. 3.
Schleimhauthügel mit zahllosen zusammenfließenden Bluträumen (c) und namentlich 4 großen, zum Teil stark geschlängelten Drüsen (dr) mit Mündung bei dr. m. Im Gewebe freies Blut (bl).

Taf. XVI. Fig. 26. Schnitt 52. Obj. 4,0 mm. Oc. 3.
Ektoderm (s. Fig. 16, 17 und 18) in starker Vergrößerung.
l. z. = Langhans' Zellen innen.
sy = Syncytiumbelag nach außen.

Fig. 27. Schnitt 60 (s. Fig. 17) in schwacher Vergrößerung.
Ektoderm (bei K Knospen bildend) hier in starker Vergrößerung.
l. z. = Langhans' Zellen sich anhäufend zu Trophoblastknospen und -ausläufern. Sie sind wie das Ektodermband in Fig. 26 nach außen bekleidet von sy = Syncytium.
Obj. 4,00 mm. Oc. 3.

Fig. 28. Schnitt 90. Obj. 4,0 mm. Oc. 3.
sy = Syncytiumzellen rücken vom Trophoblast her gegen die Wand einer quer getroffenen Kapillare (ea) vor, zerfasern die Gefäßwand (en) und fressen sie an.

WELLCOME LIBRARY INSTITUTE

Fig. 1.

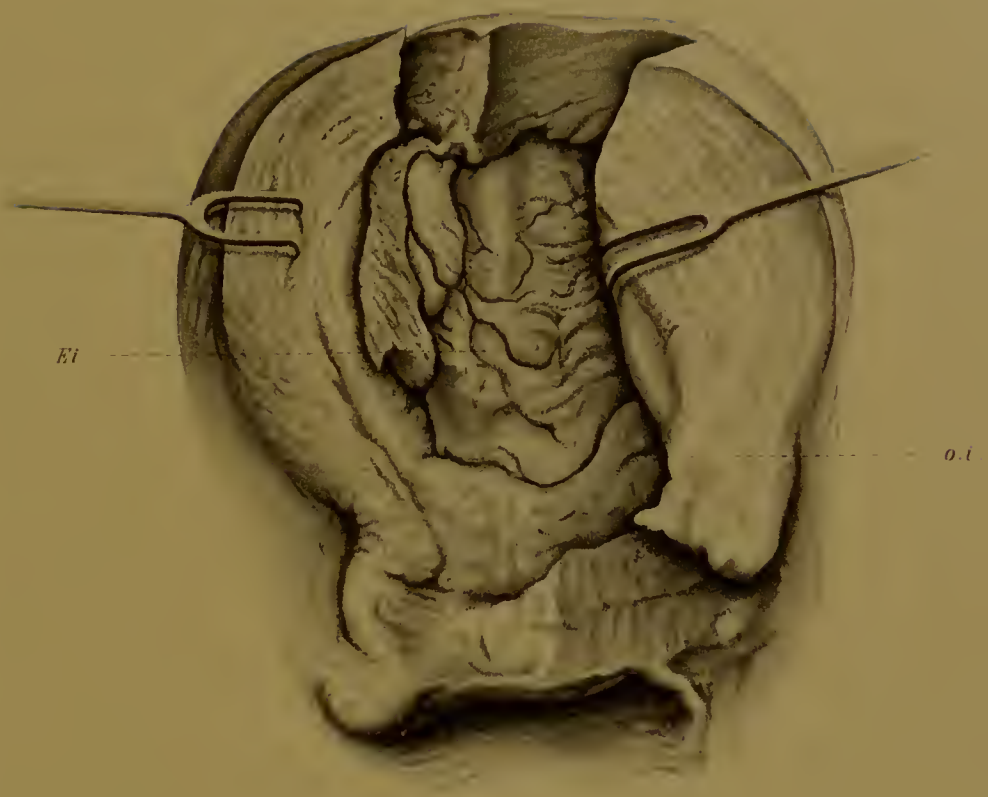

Fig. 2.



Kgl. Frauenklinik in Dresden IV.

Verlag von S. Hirzel-Leipzig.

Fig. 3.

Fig. 4.

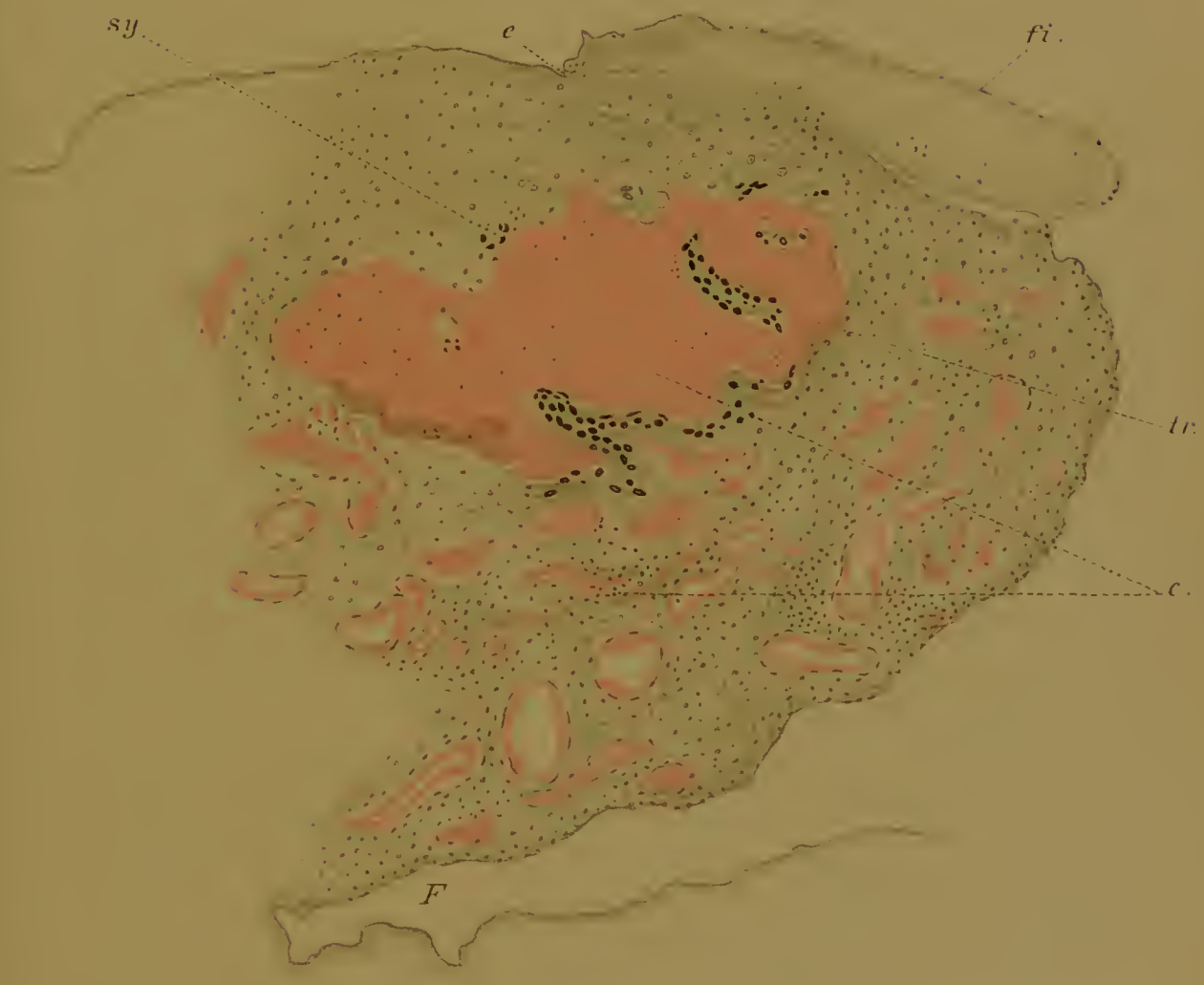

kgl. Frauenklinik in Dresden IV.

Verlag von S. Hirzel-Leipzig.

Fig. 5.



Fig. 6.

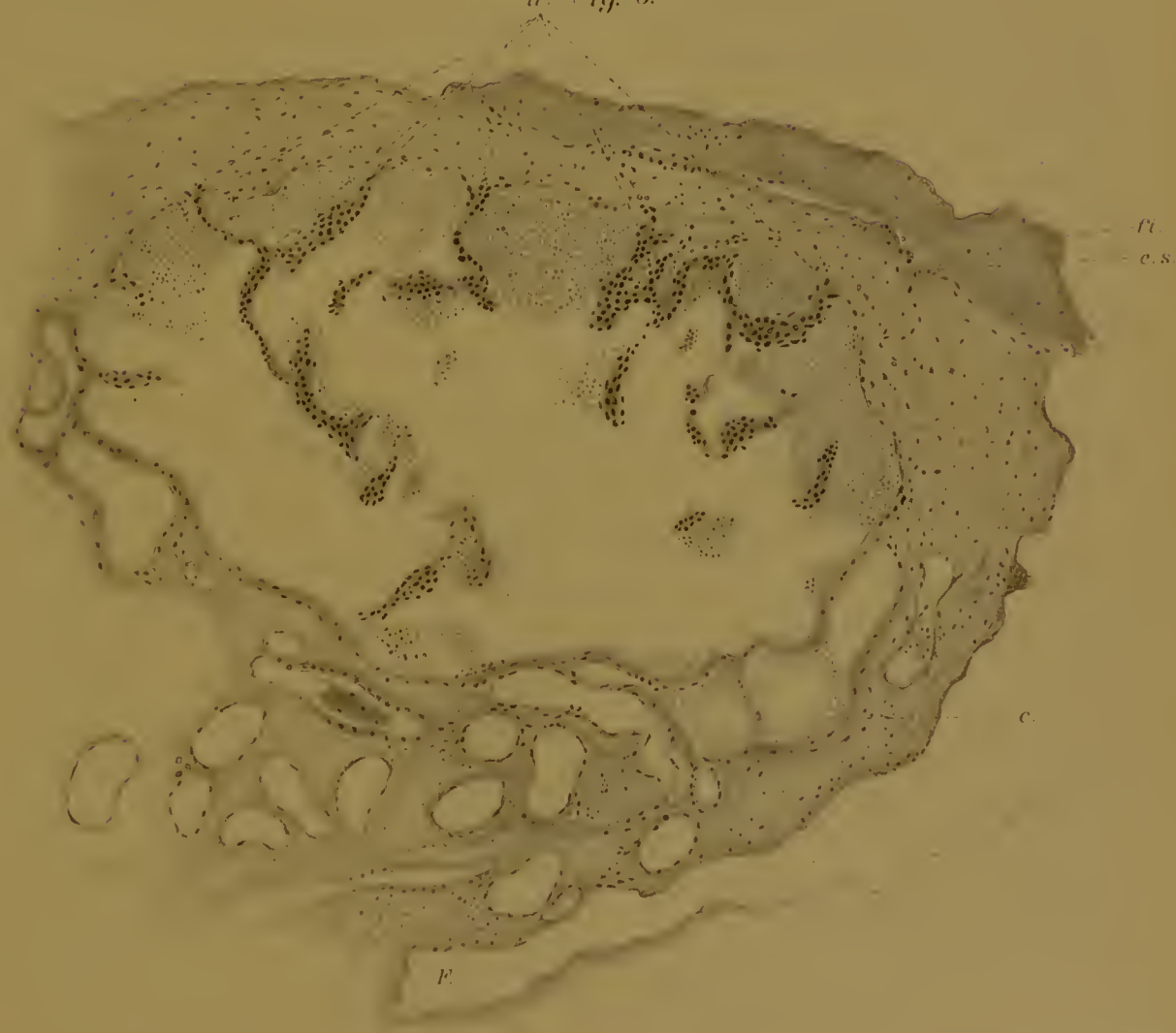

Kgl. Frauenklinik in Dresden. W.

Verlag von S. Hirzel-Leipzig.



Fig. 7.

Fig. 8.

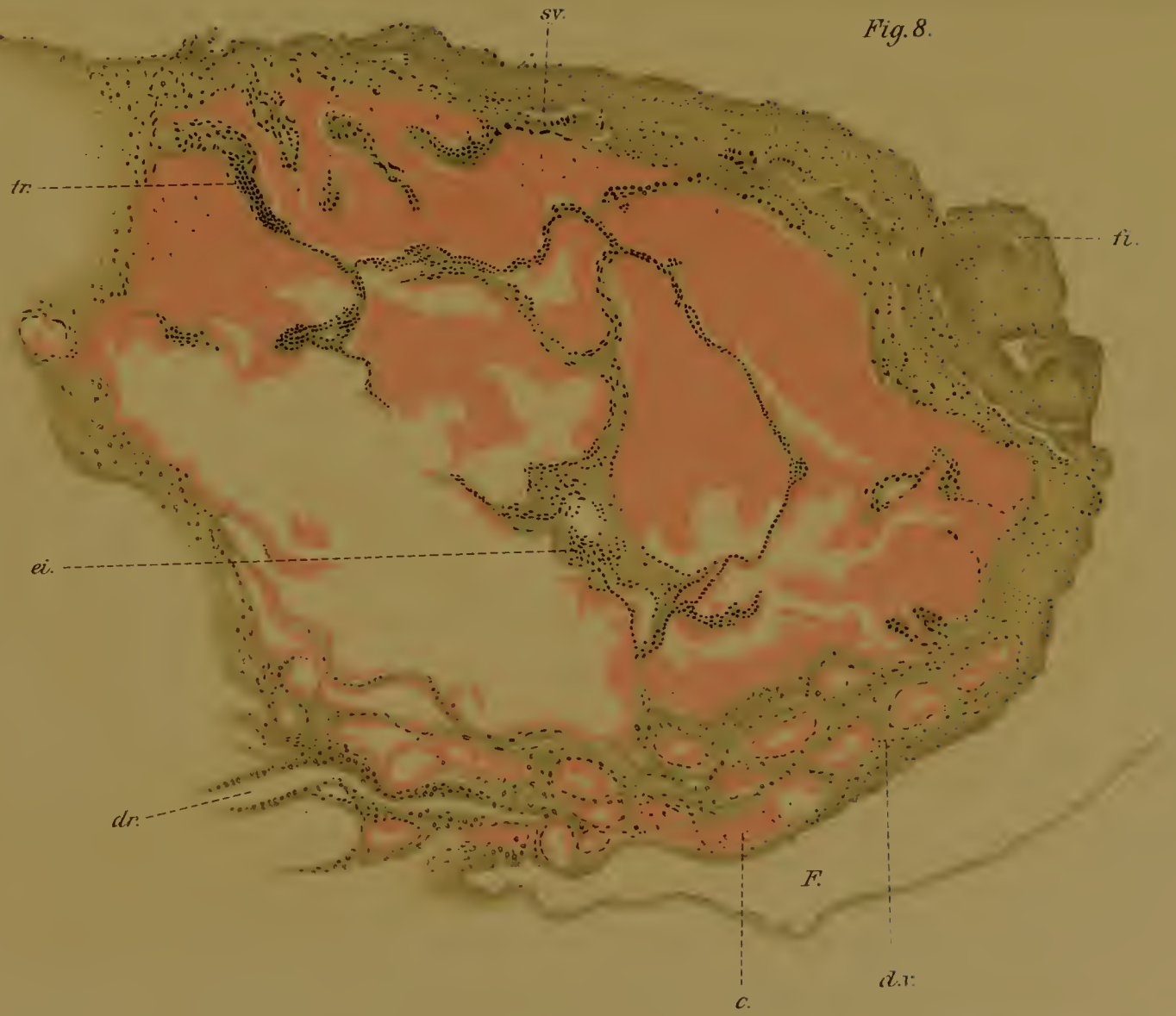

Kgl. Frauenklinik in Dresden IV.

Verlag von S. Hirzel-Leipzig.

Fig. 9.

Kgl. Frauenkirchner in Dresden N.

Verlag von S. Hirzel-Leipzig.

Fig. 10.

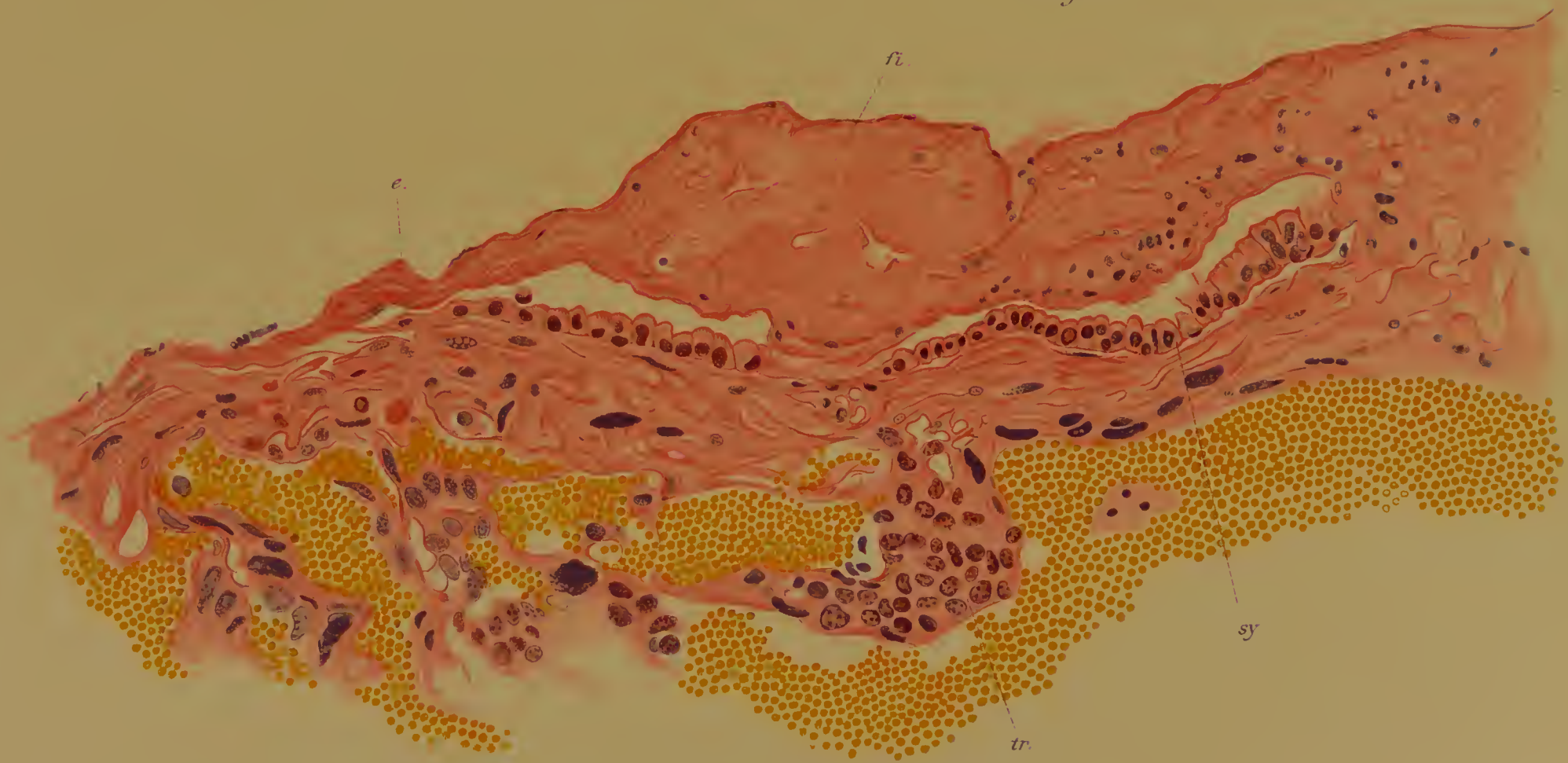

Kgl. Frauenklinik in Dresden IV

Verlag von S. Hirzel-Leipzig.

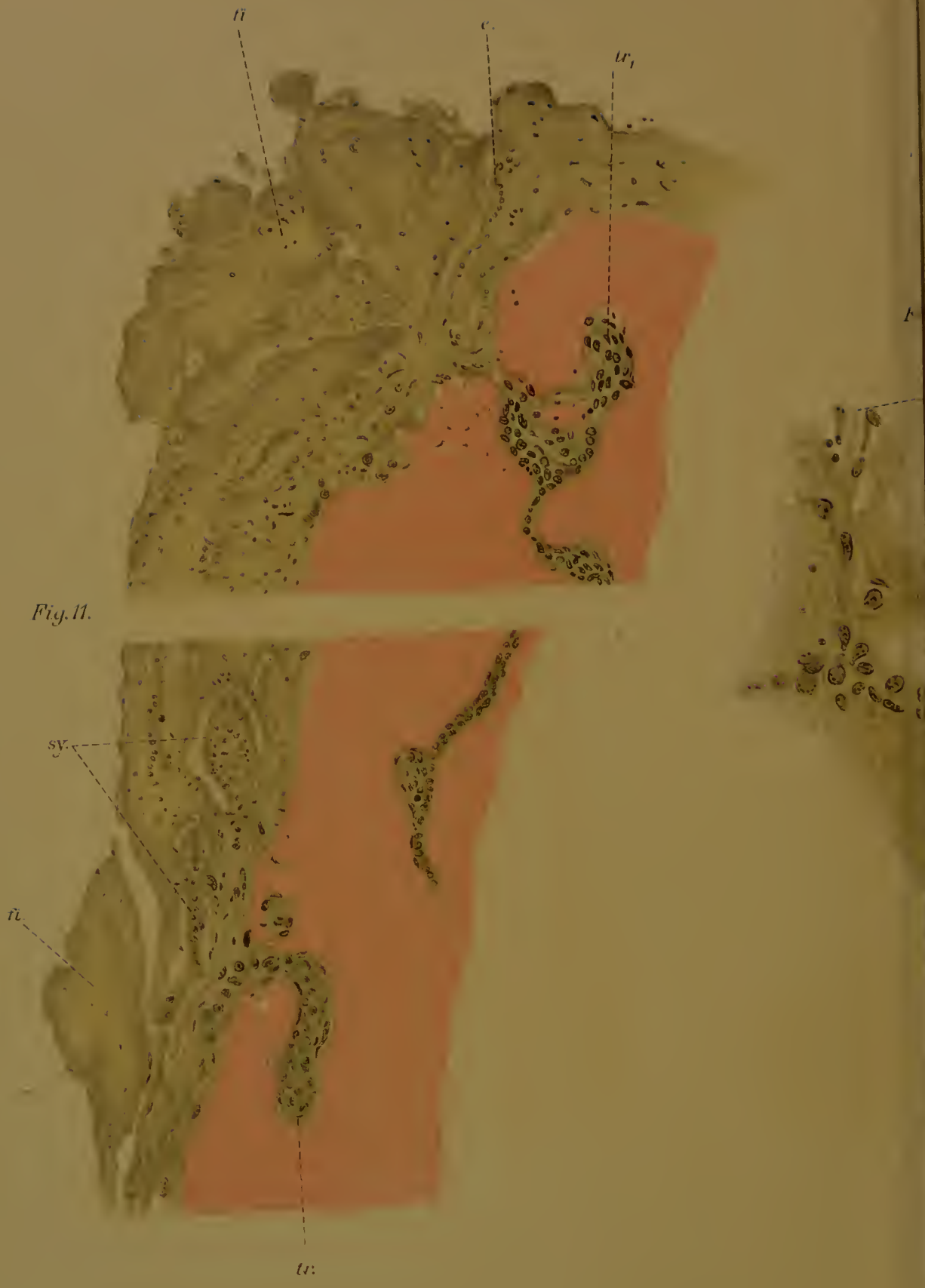

Fig. 11.

Fig. 13.

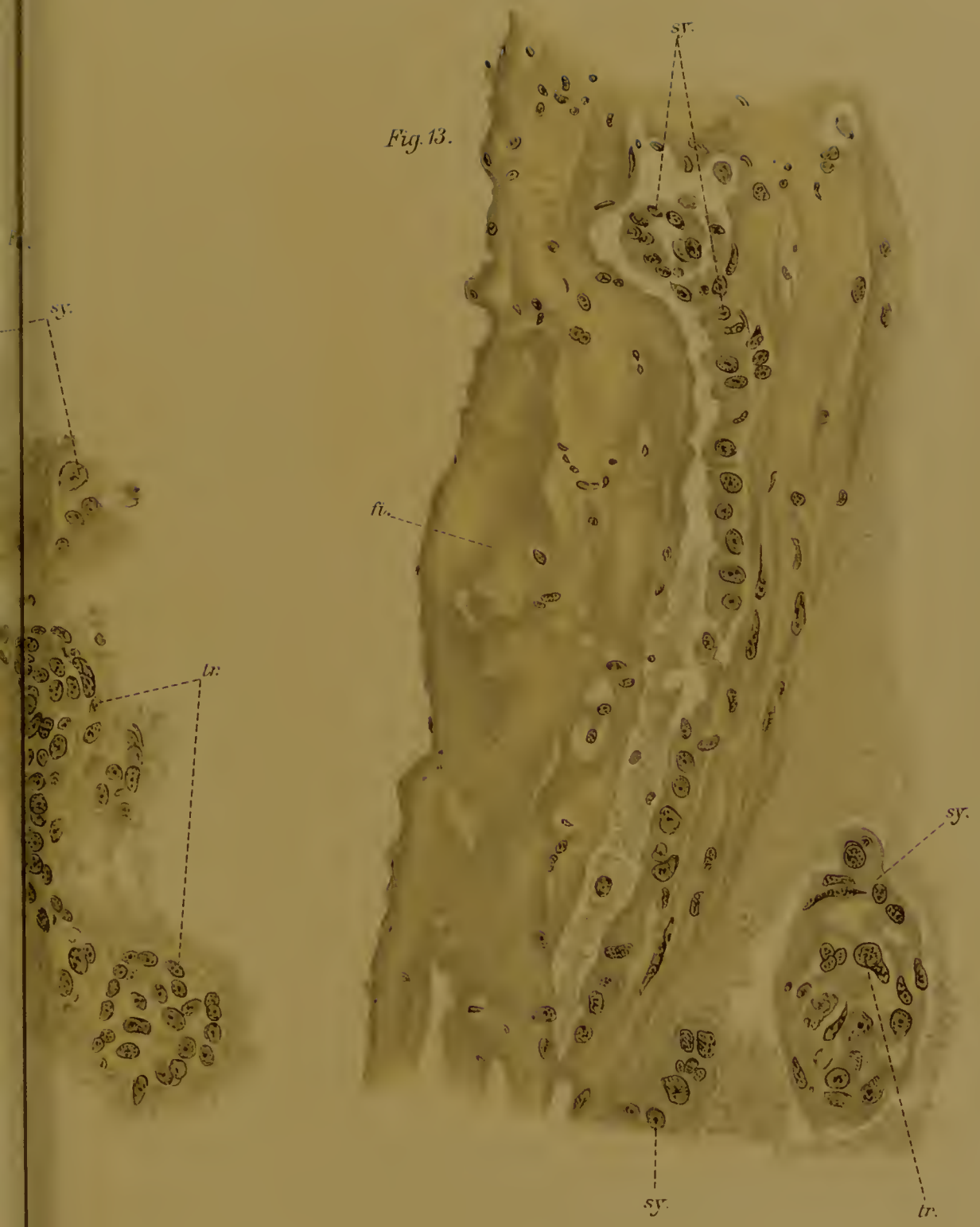

Hirzel-Leipzig.



Kgl. Frauenklinik in Dresden IV.

Verlag von

Fig. 14.

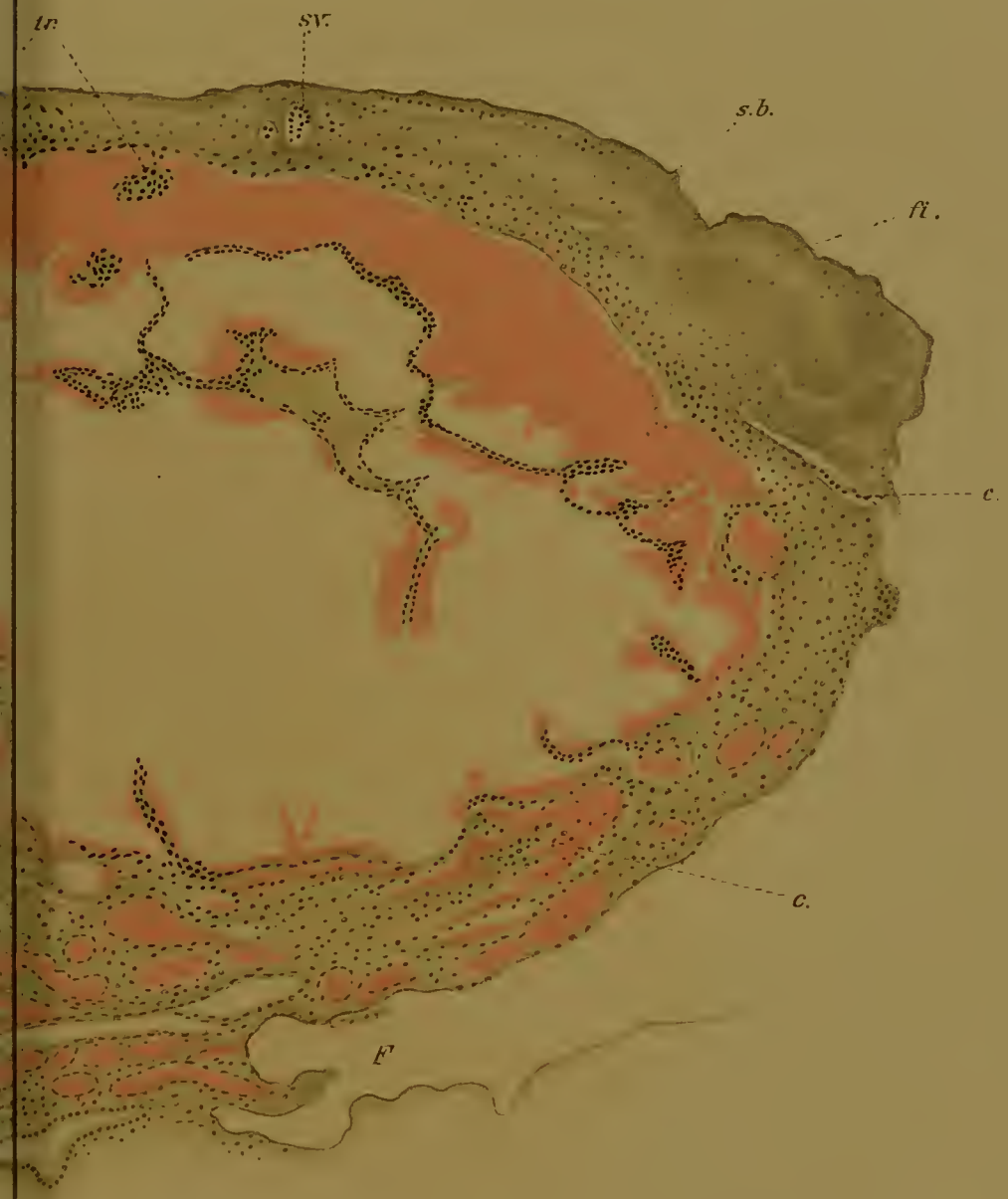

Hirzel-Leipzig.

Lith. Anst. Julius Klinkhardt, Leipzig.

Fig. 15.

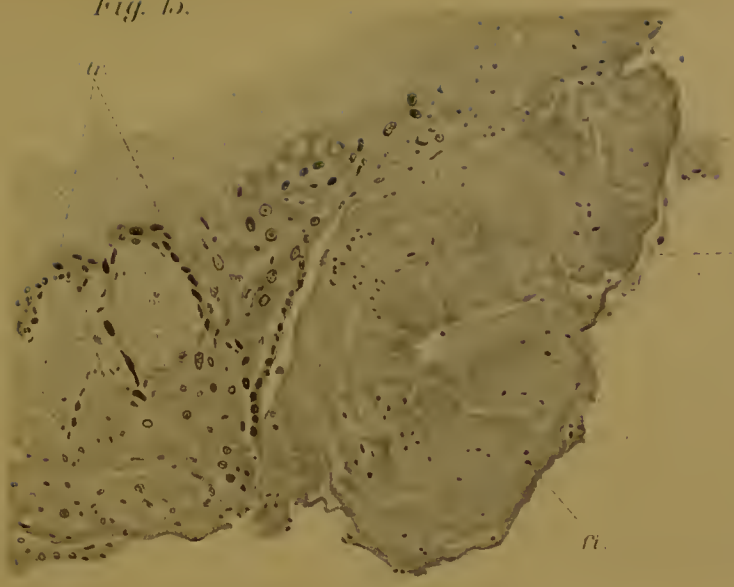

Fig. 16.

Fig. 17.

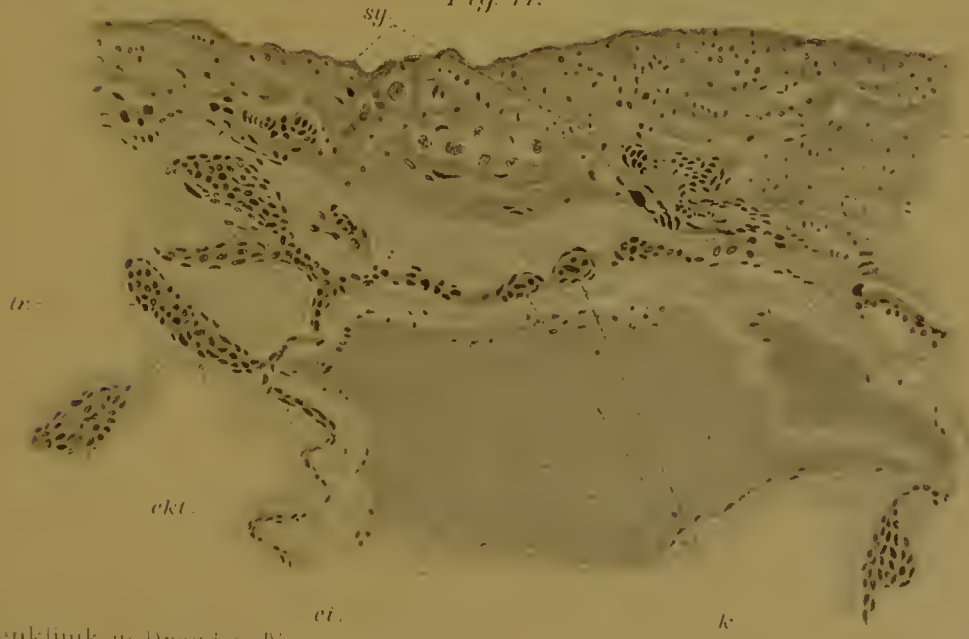

Kgl. Frauenklinik in Dresden IV.

Verlag von S. Hirzel-Leipzig.

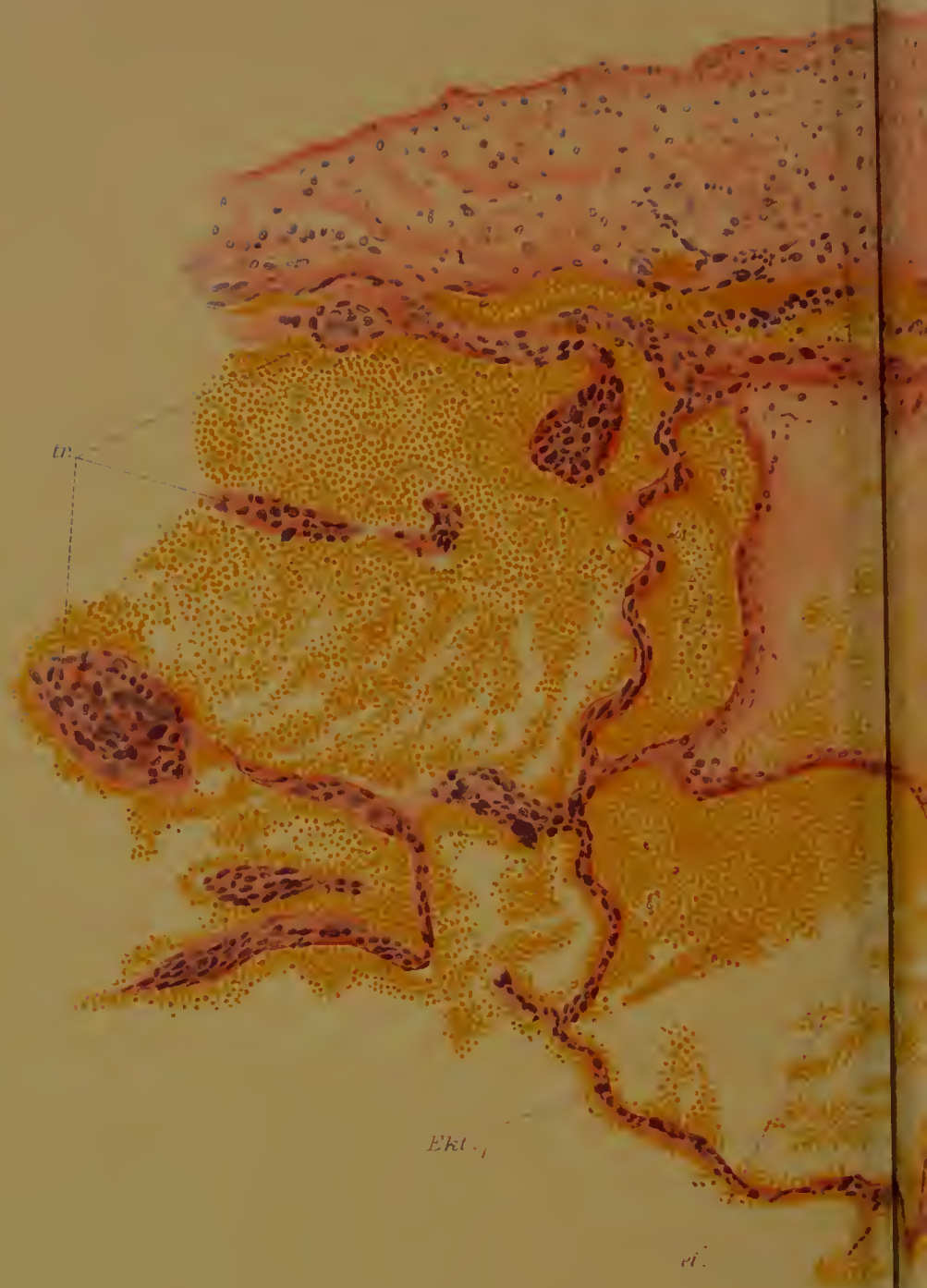

Kgl. Frauenklinik in Dresden IV

Verlag von

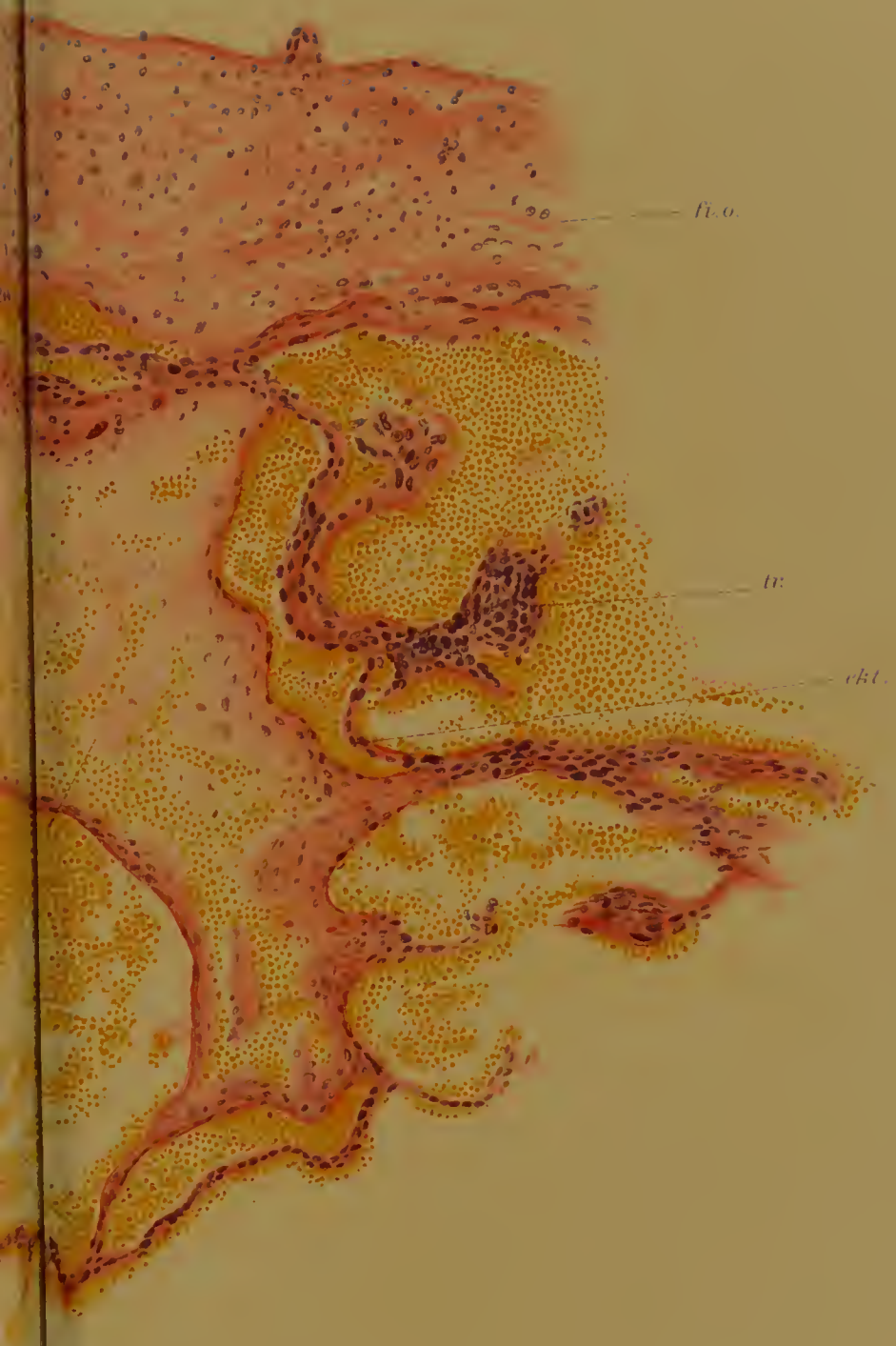
fl.o.
th
ekt.

Fig. 19.

Fig. 20.

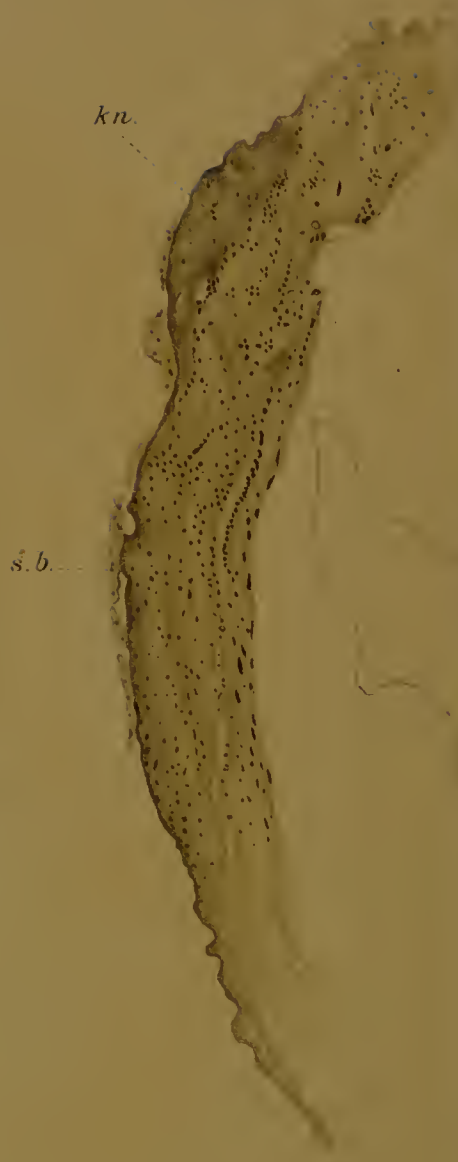

Kgl. Frauenkirche in Dresden IV

Verlag von

Fig. 21.

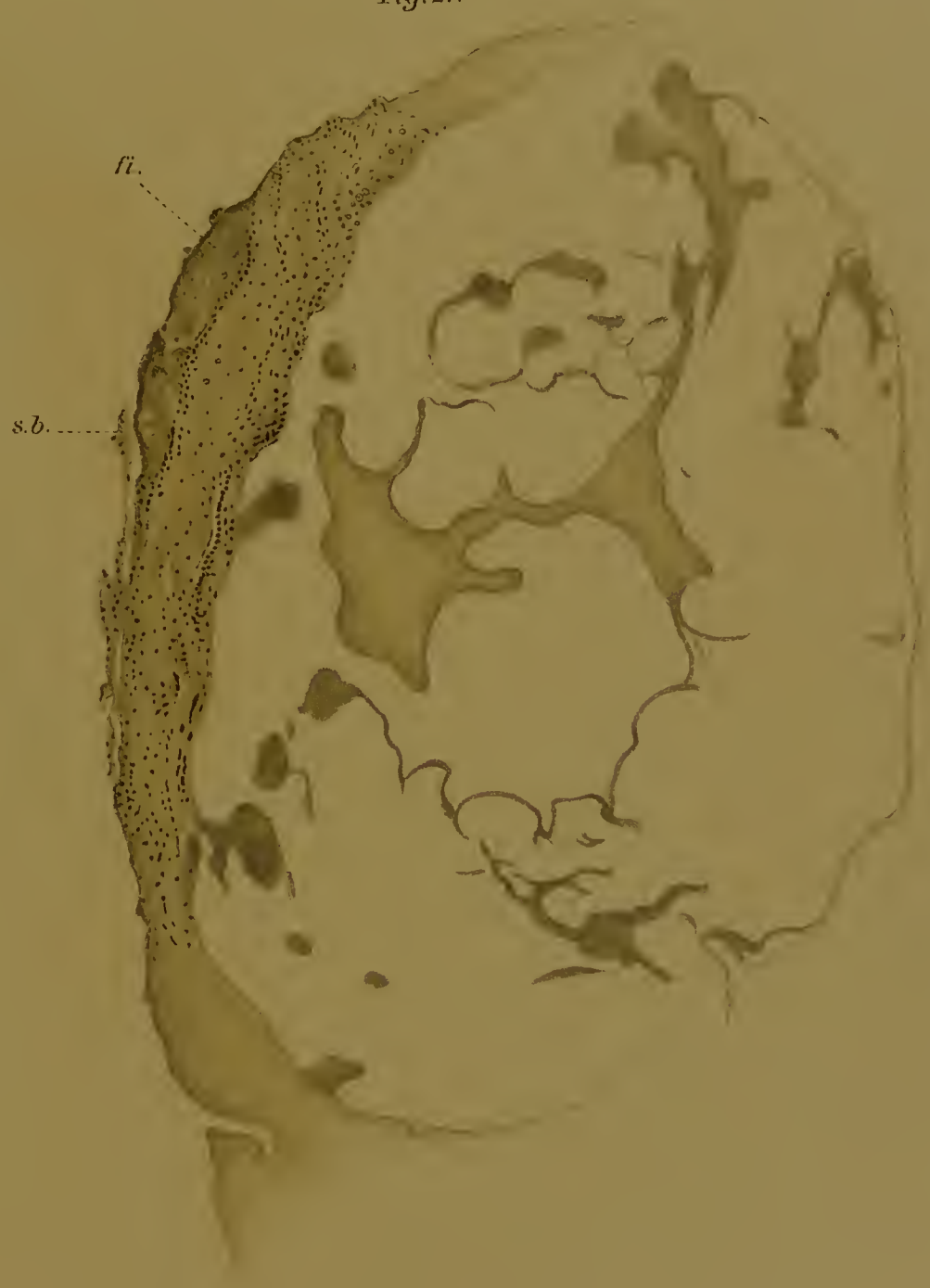

...rzel-Leipzig.



Kgl. Frauenklinik in Dresden N.

Verlag von

Fig. 22.

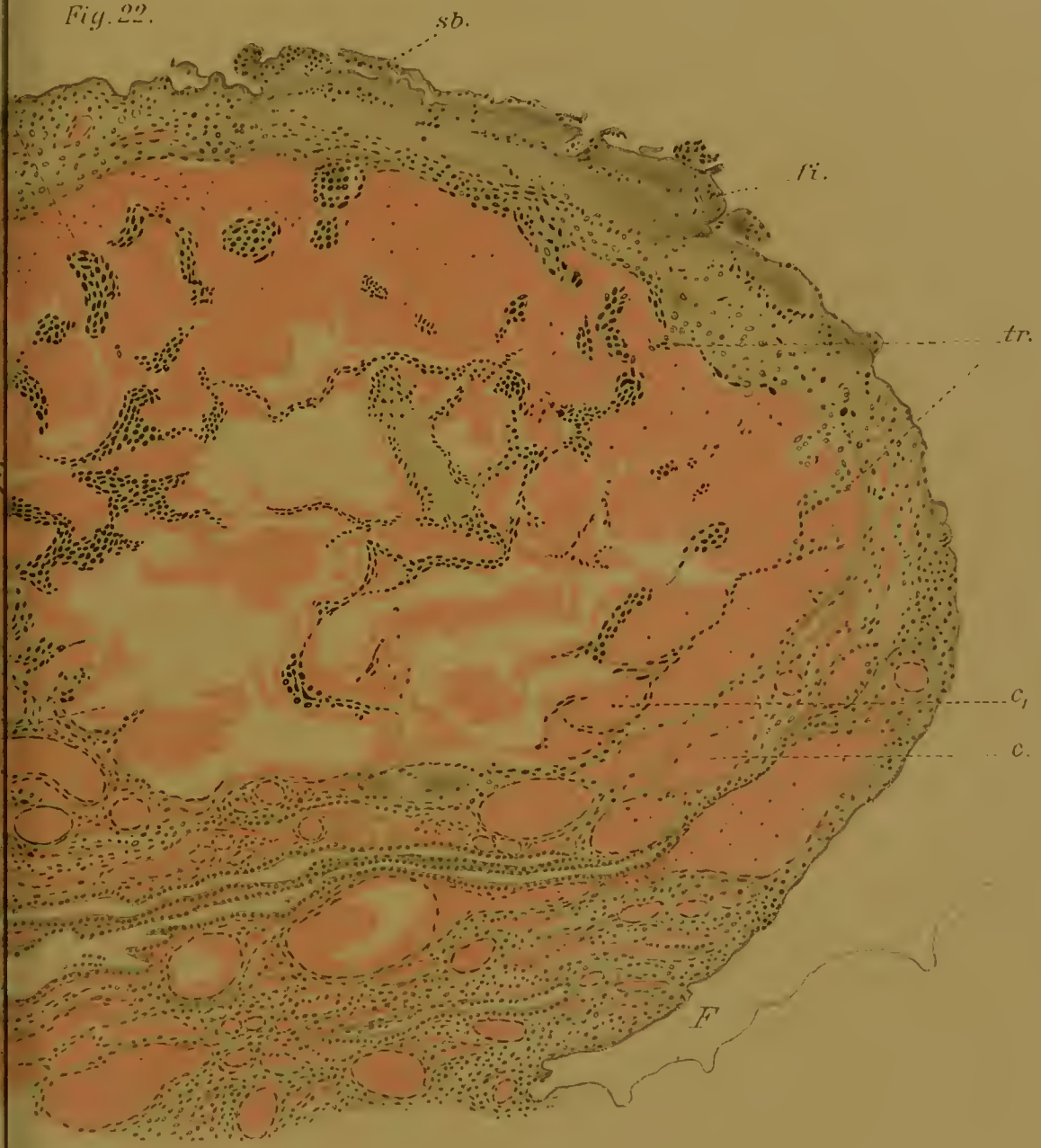

rzel-Leipzig.

Fig. 23

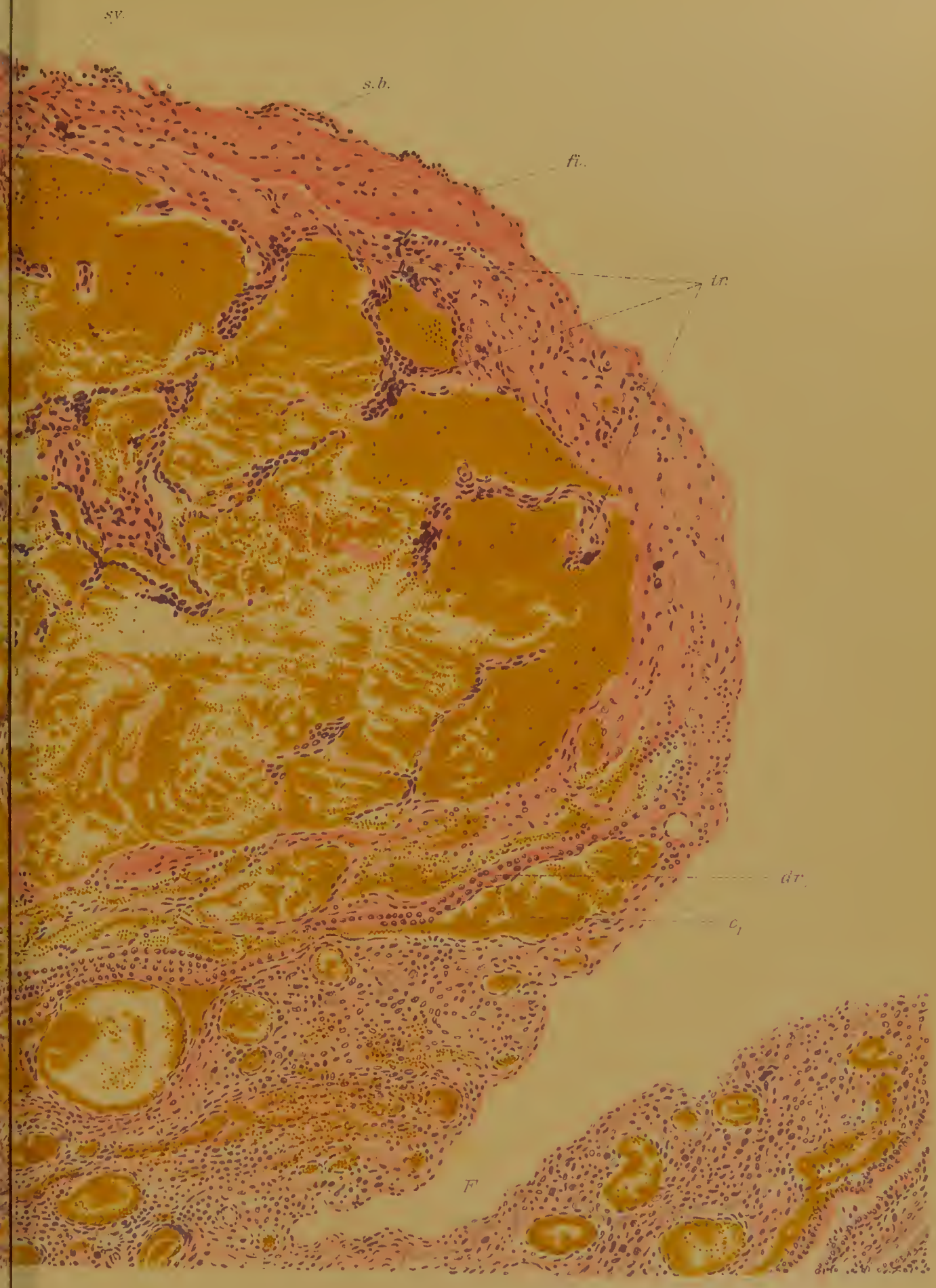

Hirzel-Leipzig


tr
dr 1
dr

Fig. 24

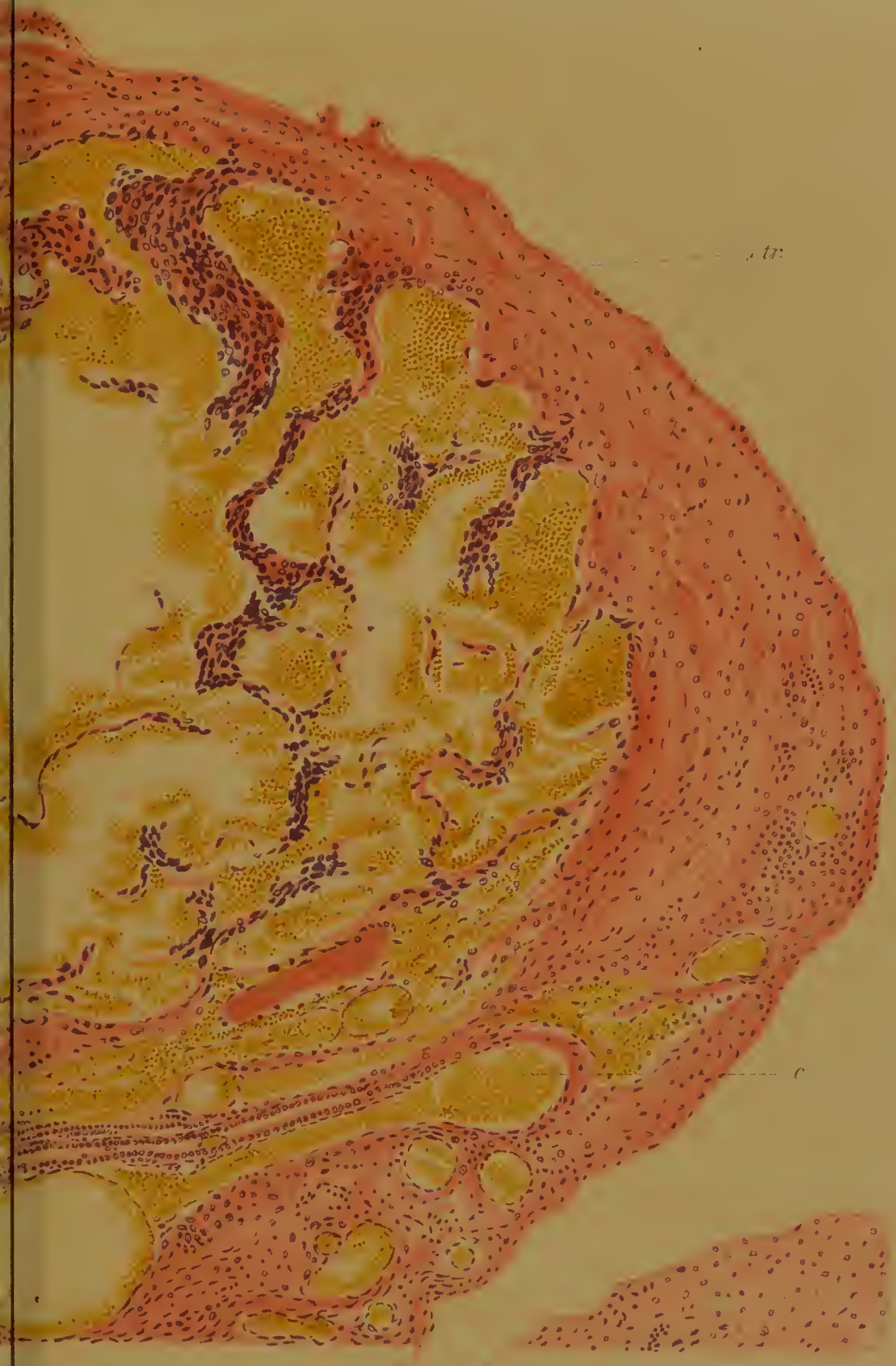

Hirzel Leipzig

Fig. 25.

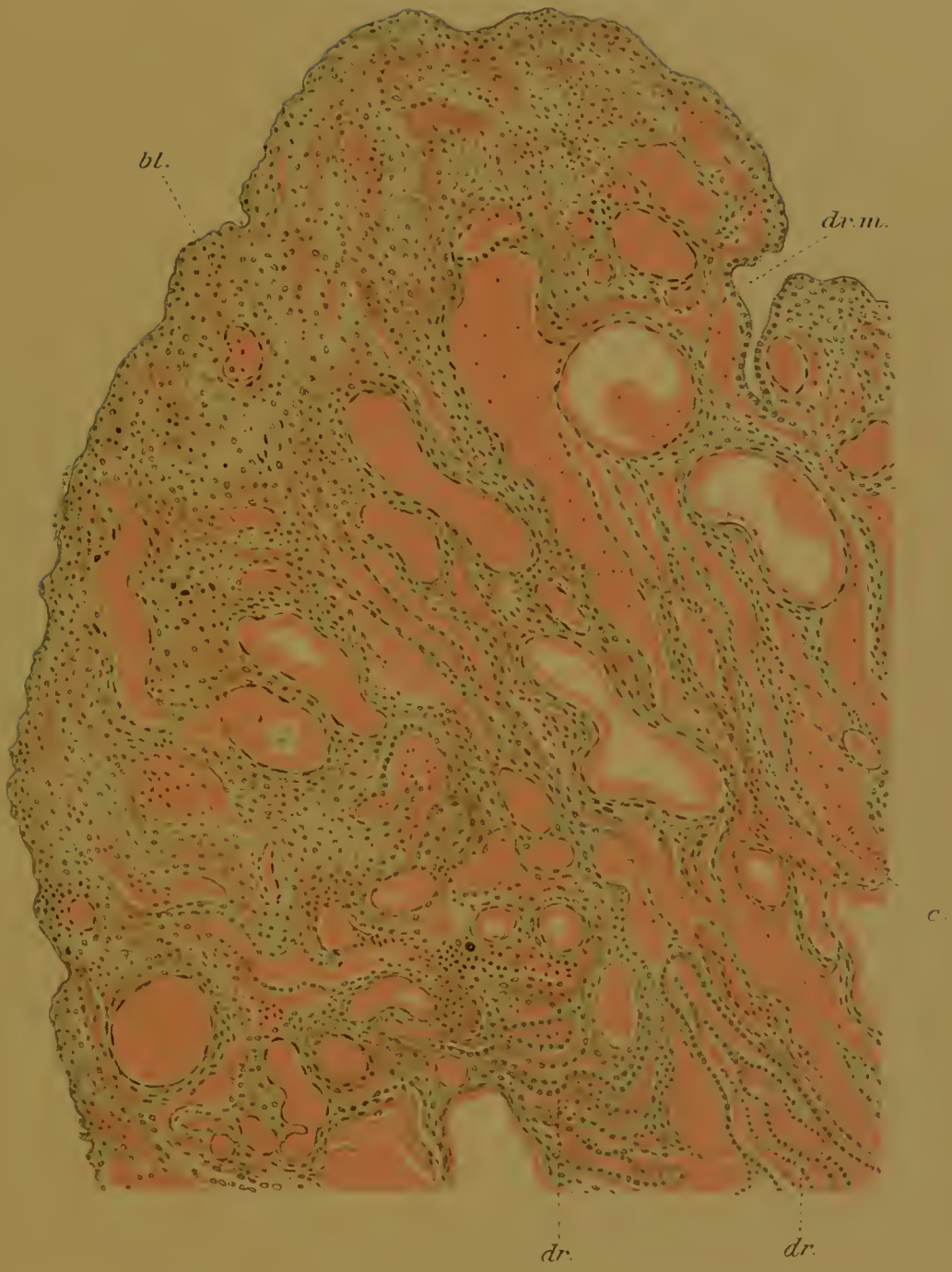

Kgl. Frauenklinik in Dresden IV.

Verlag von S. Hirzel-Leipzig.

Fig. 26.

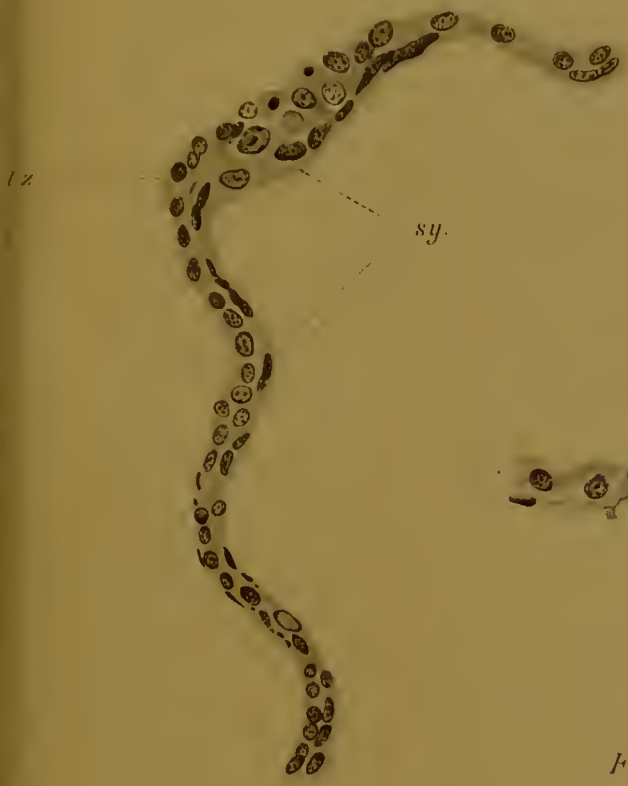

Fig. 27.

Fig. 28.

Kgl. Frauenkirche Dresden W.

Verlag von S. Hirzel-Leipzig

Verlag von S. Hirzel in Leipzig.

Die Krankheiten der Frauen

für Aerzte und Studierende

dargestellt von

Dr. med. Heinrich Fritsch

Professor der Gynäkologie und Geburtshülfe, Geh. Medizinalrath und Direktor der Königlichen Frauenklinik an der Universität zu Bonn, Mitglied des Medizinalcollegii für die Rheinprovinz

Elfte, vielfach verbesserte Auflage.

Mit 325 teilweise farbigen Abbildungen im Texte.

Preis geheftet 14 Mark 60 Pf., gebunden 16 Mark.

Die Technik der vaginalen Bauchhöhlen-Operationen

von

Dr. med. E. Wertheim
a. o. Professor a. d. Universität Wien.

und

Dr. med. Th. Micholitsch
Frauenarzt in Wien.

Mit 138 Abbildungen.

Preis geheftet 20 Mark, gebunden 22 Mark.

Geburtshilfe

Eine Einführung in die Praxis

von

Dr. med. Heinrich Fritsch

Professor der Gynäkologie und Geburtshilfe, Geh. Medicinalrath und Director der Königlichen Frauenklinik an der Universität zu Bonn, Mitglied des Medicinalcollegii für die Rheinprovinz.

Mit 73 Abbildungen.

Preis geheftet 10 Mark, gebunden 11 Mark.

Die Entwickelung

des

menschlichen Gehirns

während der ersten Monate.

Untersuchungsergebnisse

von

Dr. Wilhelm His,

K. S. Geheimer Rath, Professor der Anatomie und Direktor der anatomischen Anstalt in Leipzig.

Mit 115 Abbildungen im Text. Preis geheftet 12 Mark.

Verlag von S. Hirzel in Leipzig.

Arbeiten

aus der

Königlichen Frauenklinik

in

Dresden

Herausgegeben

von

G. Leopold.

I. Band: 1. **G. Leopold,** Die Kön. Frauenklinik in Dresden 1884—1891, namentlich als Unterrichtsanstalt für Ärzte. 2. Die geburtshülflichen Operationen bei engem Becken: Künstliche Frühgeburt, Wendung und Extraktion, Perforation, Sectio caesarea und Symphyseotomie. Mit 10 Abbildungen und 1 Curventafel. 1893. M. 15.—

II. Band: **G. Leopold,** Geburtshülfe und Gynäkologie. Mit 2 lithographischen Tafeln, 12 Curventafeln und 37 Abbildungen. 1895. M. 24.—

III. Band: **G. Leopold** und **Reichelt,** Die neue Königliche Frauenklinik in Dresden. Mit 35 Abbildungen in matt Lichtdruck und 12 Plänen in Originalgrösse. 1906. M. 4.—

IV. Band: **G. Leopold,** Über ein sehr junges menschliches Ei in situ. Mit 16 lithographierten Tafeln. 1906. M. 10.—

Druck von August Pries in Leipzig.